

Encephalitozoonose

Allgemeines

Mikrosporidien sind einzellige, sporenbildende, obligat intrazelluläre Mikroorganismen, die historisch als Protozoen eingeordnet wurden, aber eng mit Pilzen verwandt sind.¹⁾²⁾

Bislang wurden über 200 Gattungen und 1400 Arten charakterisiert.³⁾ Innerhalb der Gattung *Encephalitozoon* sind bei Säugetieren und Vögeln drei Arten bekannt: *Encephalitozoon cuniculi*, *Encephalitozoon hellem* und *Encephalitozoon intestinalis*.

***Encephalitozoon cuniculi* (EC)** wurde erstmals 1922⁴⁾ als Ursache für Lähmungen bei Laborkaninchen beschrieben (weitere, mögliche Symptome bei Kaninchen siehe [Tabelle 2](#)). Der Name wurde 1923⁵⁾ vorgeschlagen. Zwischenzeitlich erfolgte eine Umbenennung in „*Nosema cuniculi*“, die aber wieder rückgängig gemacht wurde. (Literaturüberblick ⁶⁾, S. 15; ⁷⁾, S. 3)

Das Wort „encephalo“ bedeutet im Griechischen das Gehirn; „Zoonose“ bezeichnet eine Erkrankung, die vom Tier auf den Menschen übertragen werden kann.

Die Erbinformation des „*curious fungi*“ besteht aus nur 11 Chromosomen mit einer DNA-Gesamtlänge von 2,9 Mb und 1.997 potenziell Protein-codierenden Genen.⁸⁾

Bislang wurden vier verschiedene **Stämme (Genotypen)** isoliert, deren Bezeichnungen zwar eine Wirtspräferenz zum Ausdruck bringen, die jedoch nicht streng spezifisch sind: Stamm I („*rabbit strain*“), Stamm II („*mouse strain*“ - Nagetiere, Blaufüchse, Katzen), Stamm III („*dog strain*“ - Hunde, Affen, Steppenlemminge) und Stamm IV („*human strain*“ - Menschen⁹⁾, Katzen, Hunde). Ihre Unterscheidung basiert auf der Anzahl der Wiederholungen von 4-Basen-Sequenzen (5'-GTTT-3') in einer bestimmten Region („*internal transcribed spacer*“, ITS) ribosomaler RNA-Gene (Abbildung 1).¹⁰⁾¹¹⁾

Abb. 1: ITS-Sequenzen der 4 bekannten EC-Genotypen; nach Talabani et al., 2010
Bei Kaninchen ist Genotyp I am häufigsten zu finden; aber auch die Genotypen II¹²⁾¹³⁾ und III¹⁴⁾ wurden inzwischen nachgewiesen.

Genotyp I	TGTTGTTGTGTTTTGATGGATGTTTGTGGT-----GTGG
Genotyp II	TGTTGTTGTGTTTTGATGGATGTTTGTGGT-----GTGG
Genotyp III	TGTTGTTGTGTTTTGATGGATGTTTGTGGT-----GTGG
Genotyp IV	TGTTGTTGTGTTTTGATGGATGTTTGTGGT-----GTGG

© K. Habert

Klinische Manifestationen beim Menschen treten vorwiegend bei immungeschwächten Personen auf, z.B. bei Patienten mit HIV-Infektion.¹⁵⁾

Besondere Aufmerksamkeit verdient auch der Bereich der tiergestützten Interventionen, d.h. der gezielte Einsatz von Haustieren im Gesundheits- und Sozialwesen - Patienten (z.B. immungeschwächte Personen, ältere Menschen und Kinder) sollten bestmöglich vor Zoonosen geschützt werden.¹⁶⁾¹⁷⁾

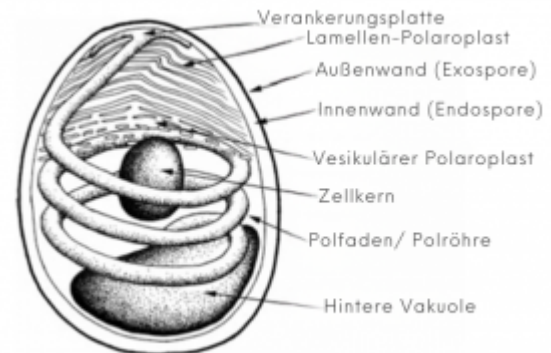


Encephalitozoon cuniculi gehört zu den am besten untersuchten Mikrosporidien - Die in diesem Artikel vorgestellte Auswahl an Studien erhebt keinen Anspruch auf Vollständigkeit.

[Konsens-Artikel \(2026\)^{18\)}](#)

Pathophysiologie

Abb. 2: Struktur der Mikrosporidien-Sporen; verändert nach Keeling & Fast, 2002 Mikrosporidien können außerhalb einer Wirtszelle nur im Sporen-Stadium (Abbildung 2) überdauern.¹⁹⁾



Nach der Aufnahme infizieren *E. cuniculi*-Sporen das [Darmepithel](#), gelangen dann über das darmassoziierte Lymphgewebe in den Blutkreislauf und verbreiten sich über freie Sporen²⁰⁾ oder infizierte Monozyten in verschiedenen Organen wie Gehirn, Lunge, Niere und Leber.

[21\)22\)23\)](#)

Immunantwort

Der Schutz des Wirts vor dem Erreger *E. cuniculi* erfolgt durch eine überlegene, **zellvermittelte Immunität**, wobei CD4⁺- und CD8⁺-T-Lymphozyten und Zytokine eine wichtige Rolle spielen, aber auch durch eine **humorale Immunität** mit der Produktion von Immunglobulin-M- (IgM) und Immunglobulin-G- (IgG) Antikörpern.²⁴⁾²⁵⁾²⁶⁾²⁷⁾

[Immunsystem](#)

Studien zur Immunantwort

Waller *et al.*, 1978²⁸⁾ interessierten sich für den zeitlichen Verlauf der IgM- und IgG-Antikörperreaktion nach experimenteller *E. cuniculi*-Infektion (intravenös, n=1; subkutan, n=2; oral, n=6). Dazu wurde fraktioniertes Serum mittels IIR (*india-ink immuno-reaction*; oder: CIA, *carbon immunoassay*²⁹⁾), IFA (*immunofluorescent antibody*)³⁰⁾ und Immundiffusion [analysiert](#).

Nachweisbare Serumantikörpertiter wurden

- zwischen 7 und 11 Tagen nach parenteraler Infektion (maximale Titer zwischen 1: 625 und 1: 5000 nach 49- 56 Tagen);
- 14 und 21 Tage nach peroraler Infektion bei 2 von 6 Kaninchen (maximale Titer bei 1: 2500 oder 1: 625 nach 56-88 Tagen)

festgestellt. Bei seropositiven Tieren blieben die Antikörpertiter für mehr als ein Jahr nach der Infektion hoch.

Mittels IIR ließen sich nur IgG-Antikörper nachweisen, mittels IFA sowohl IgM- als auch IgG-Antikörper.

Die Antikörperreaktion kurz nach der Infektion beschränkte sich eher auf die IgM- als auf die IgG-Serumfraktionen, während sie später in den IgG-Fraktionen stärker ausgeprägt war. Es wurde darauf hingewiesen, dass die Antikörperreaktion vom [Übertragungsweg](#) sowie der Sporenbelastung abhängig ist.

[Cox et al., 1979³¹] („... reported that after intravenous administration, early high IgM response with IgG becomes dominant at 17 days post-infection, and IgM decreasing to zero by day 35.“³²)

Von acht jungen, seronegativ getesteten Wildkaninchen wurden sechs experimentell oral mit unterschiedlicher Anzahl von *E. cuniculi*-Sporen infiziert (1 Kontrollgruppe und 3 Versuchsgruppen mit je 2 Tieren). Die Tiere wurden in wöchentlichen Abständen auf Serumantikörper sowie Sporen im Urin getestet. Während des Experiments verstarb jeweils 1 Tier aus jeder Gruppe, die Ursachen waren unbekannt. Die anderen blieben in offenbar gutem Zustand und wurden nach 10 bis 16 Wochen getötet, um Gewebeproben von Nieren, Lunge, Herz, Leber, Milz und Gehirn histopathologisch zu untersuchen.

Bei der höchsten und mittleren Dosis von *E. cuniculi* wurden Serumantikörper ab Woche 5, bzw. Woche 7 nachgewiesen, und ab Woche 7, bzw. 8 wurden Sporen im Urin ausgeschieden. In den entsprechenden Gewebeproben wurden Sporen sowie typische Läsionen beobachtet. Bei dem Kaninchen mit der geringsten Dosierung wurden vorübergehend niedrige Serumtiter und, wie beim Kontrollkaninchen, keine Läsionen festgestellt.³³

[Kunstýř et al., 1986³⁴]

Jeklova, Leva et al., 2010³⁵ charakterisierten sowohl die zellvermittelte als auch die humorale Immunantwort nach einer experimentellen Infektion über zwei verschiedene Infektionswege: oral und okulär; speziell keimfrei gehaltene (*specific pathogen-free*, SPF) Kaninchen wurden mit niedrigen und hohen Sporendosen infiziert (4 Versuchsgruppen und 1 Kontrollgruppe mit jeweils 6 Tieren). Nur bei Kaninchen, die mit einer höheren Dosis infiziert waren, wurde eine stark erhöhte Lymphozytenproliferation (zellvermittelte Immunantwort) ab Woche 4 nach der Infektion festgestellt. Weiters wurde mit der höheren Dosis eine starke IgM- und IgG-Antikörperantwort nachgewiesen (IgM 1 Woche nach Infektion, IgG folgten 1 Woche später). Spezifische Antikörper beider Isotypen blieben bis zum Versuchsende in Woche 18 nach der Infektion bestehen. Infektionen mit den niedrigen Dosen führten zu einer verzögerten und niedrigen IgG-Antikörperantwort.

(Weitere überwachte Parameter umfassten klinische Symptome, Sporen in Urin und Liquor, Histologie und Immunhistochemie. In Woche 13 nach der Infektion wurde der Hälfte der Kaninchen in jeder Gruppe Dexamethason zur [Immunsuppression](#) verabreicht.)

Jeklova et al., 2020³⁶ simulierten den natürlichen Infektionsweg indem sie immunkompetente SPF-Kaninchen experimentell oral infizierten (Versuchsgruppe, n=20; Kontrollgruppe, n=5). Folglich beschrieben sie detailliert die Ausbreitung von *E. cuniculi* im Organismus sowie die humorale und zelluläre Immunantwort, einschließlich Zytokinproduktion, über einen Zeitraum von 8 Wochen. Schlussfolgerung: „Based on the present results, we can conclude that oral *E. cuniculi* infection in immunocompetent rabbits caused subclinical infection with the activation of humoral and cell-mediated immune responses. Dissemination of microsporidia in the body of the rabbit, especially to nervous tissue, is more rapid than previously reported, as *E. cuniculi* was detected in various nervous tissue as early as 2 weeks pi. Cell-mediated immunity was characterized by ability of both CD4+ and CD8+ T cells to proliferate after stimulation with specific antigens. Th1 polarization of immune response with a predominance of IFN- γ expression was detected in spleen, mesenteric lymph nodes and Peyer's patches. The increased expression of IL-4 and IL-10 mRNA in mixed samples from the small intestine is indicative of balanced control of IFN- γ , which prevents tissue damage. On the other hand, it can play role in ability of *E. cuniculi* to survive and persist in the host organism in a balanced host-parasite relationship. The Th17 immunity lineage seems to play only a minor role in rabbit

encephalitozoonosis.“ (Siehe auch „Figure 5.“ in Keeble et al., 2026³⁷⁾)

Veränderungen auf Proteinebene wurden von Desoubeaux et al., 2017³⁸⁾ und Duangurai et al., 2025³⁹⁾ beschrieben.

Immunsupprimierende Effekte

Cox, 1977⁴⁰⁾ stellte bei Laborkaninchen mit natürlich erworbener *E. cuniculi*-Infektion (Nachweis mittels IFAT⁴¹⁾) im Vergleich zu EC-negativen Laborkaninchen eine veränderte humorale Immunantwort fest, nachdem sie künstlich mit dem Erreger *Brucella abortus* infiziert worden sind.

Tabelle 1: Einfluss einer *E. cuniculi*-Infektion auf die anti-*B. abortus*-Immunantwort; verändert nach Cox, 1977

Kolonie	<i>E. cuniculi</i> -Infektion	Tierzahl	Serum- <i>B. abortus</i> -Titer (IU/mL) nach:				
			1,5 Wochen	3 Wochen	5 Wochen	8 Wochen	11 Wochen
IgG			geometric mean titer				
CSL	Chronisch	11	-	280	200*	140	88
	Kürzlich (akut)	6		350	200	130	175
	Nicht-infiziert	13		300	350	310	310
SPF	Nicht-infiziert	10		180	540	540	375
IgM			median titer				
CSL	Chronisch	11	4.000*	1.300	400	600	600
	Kürzlich (akut)	6	2.650	1.200	150	300	530
	Nicht-infiziert	13	2.700	1.100	300	120	140
SPF	Nicht-infiziert	10	3.400	1.400	290	90	60

(CSL: Commonwealth Serum Laboratories, SPF: Specific Pathogen-Free; fett: signifikante Änderungen im Vergleich zum vorhergehenden Messzeitpunkt oder *zur nicht infizierten Vergleichsgruppe)

Die Beobachtungen (Tabelle 1) ließen sich möglicherweise erklären durch:

- Konkurrenz der Antigene um freie Makrophagen;
- eine Funktionsstörung oder einen Schwund der Makrophagen durch *E. cuniculi*.

Nast et al., 1996⁴²⁾ beschrieben den Fall eines 7-Wochen alten, weiblichen Jersey-Wollkaninchens („*Jersey wooly rabbit*“), das schwere progressive neurologische Anomalien zeigte, die später, post mortem, als Folge einer Infektion mit *E. cuniculi* diagnostiziert wurden.

Das Tier war sehr früh von der Mutter getrennt und mit Getreide, Gemüse und einer kleinen Menge handelsüblicher Pellets gefüttert worden. Es wurde auffällig, nachdem es 9 Tage zuvor versehentlich getreten worden war. Trotz eingeleiteter Behandlung verschlechterte sich der Zustand, so dass es schließlich euthanasiert wurde. Als mögliche Erklärungen für den Ausbruch und das Fortschreiten der Encephalitozoonose wurden genannt: Rasse (Genetik), frühe Entwöhnung während der „Immunitätslücke“ zwischen dem Abklingen der mütterlichen Antikörper und der Aktivierung des eigenen **Immunsystems**, Defizite in der Ernährung, sowie die Verabreichung eines Steroids in der Tierklinik (Dexamethason, als Entzündungshemmer aufgrund einer möglichen Wirbelsäulenverletzung).

Levkut *et al.*, 1998⁴³⁾ infizierten experimentell sechs Kaninchen mit bestimmten Rinderzellen, um die durch das bovine Leukämievirus (BLV) induzierte Immunsuppression zu untersuchen. Sechs Monate nach der Infektion begannen die Kaninchen klinische Symptome zu zeigen, wie Alopezie, Gewichtsverlust oder Ataxie. Nach Euthanasie wurden verschiedene, schwere Läsionen unter der Haut (u.a. vergrößerte Lymphknoten), in Gehirn, Nieren, Lunge und Leber entdeckt, sowie Sporen von *E. cuniculi* in den betroffenen Geweben. Die subkutanen Läsionen wurden mit einer T-Zell-abhängigen Entzündungsreaktion (zellvermittelte **Immunität**) assoziiert. Den Autoren zufolge würden klinische, histologische und immunhistochemische Veränderungen dieses Ausmaßes bei mit *E. cuniculi* infizierten, immunkompetenten Tieren nicht auftreten.

Valencakova *et al.*, 2003⁴⁴⁾ fassten zusammen: *E. cuniculi* ist ein intrazellulärer Parasit; daher basieren die Abwehrmechanismen eines Organismus eher auf einer zellulären als auf einer humoralen Immunität. Die zelluläre Immunantwort kann sowohl durch den Parasiten selbst, aber z.B. auch durch Glukokortikoide unterdrückt werden, die u.a. über intrazelluläre Rezeptoren auf die Zellen des Immunsystems wirken und damit die Expression bestimmter Interleukine hemmen. Ihre eigenen Ergebnisse, basierend auf Experimenten mit Mäusen, wiesen darauf hin, dass *E. cuniculi* in den frühen Stadien einer Infektion zu einer erheblichen Verringerung der Leukozytenzahl führt und eine Unterdrückung der T-Zell-Immunantwort verursacht. Die Kombination mit Dexamethason führte zu einer Unterdrückung sowohl der T- als auch der B-Lymphozyten.

Jeklova, Leva *et al.*, 2010⁴⁵⁾ (Immunsuppression mit Dexamethason nach experimenteller Infektion)

Übertragung

Die **natürliche Übertragung** erfolgt meist **horizontal** durch die Aufnahme von Sporen über die Nahrung oder durch Einatmen (Urin infizierter Kaninchen). Auch eine **vertikale**, intrauterine, transplazentare Übertragung ist möglich.⁴⁶⁾

Darüber hinaus ist eine durch Zecken vermittelte Übertragung denkbar.⁴⁷⁾

Experimentelle Übertragungswege umfassen, neben oraler (Mund) oder okulärer (Auge), auch traumatische transmukosale (Schleimhäute), intravenöse (Vene), intratracheale (Luftröhre), intraperitoneale (Bauchfell), intrazerebrale (Gehirn), intrathekale (Liquorraum) und rektale (Rektum) Infektion.⁴⁸⁾⁴⁹⁾

Studien zur Übertragung

[Cox *et al.*, 1977⁵⁰⁾]

Cox & Gallichio, 1978⁵¹⁾ untersuchten Blut, Urin, Nieren- und Hirngewebe von 20 Kaninchen (*Commonwealth Serum Laboratories*, CSL), die sich auf natürlichem Weg mit *E. cuniculi* angesteckt hatten. Antikörper gegen *E. cuniculi* wurden mindestens zwei Wochen vor dem Nachweis intrazellulärer Sporen in Nierengewebe und vier Wochen vor histopathologischen Läsionen (Nieren) oder Sporen im Urin nachgewiesen (IFAT⁵²⁾). Die Ergebnisse zeigten auch, dass die Niere vor dem Gehirn infiziert war, was sowohl durch die größere Anzahl und Schwere der histopathologischen Läsionen als auch durch den Nachweis von Sporen in der Niere mehrere Wochen vor deren Nachweis im Gehirn belegt werden konnte. Da im Urin keine Sporen bis vier Wochen nach Beginn der Serum-Antikörperreaktion nachgewiesen werden konnten, wurde vermutet, dass von diesem Zeitpunkt an

drei bis vier Wochen vergehen können, bis infizierte Kaninchen in der Lage sind, die Infektion auf benachbarte Kaninchen zu übertragen.

[Lyngset, 1980⁵³⁾] („*Passive immunity is transferred from infected dams to their offspring, which can have demonstrable antibody titres until they are about four weeks old. After a seronegative period, young rabbits seroconvert at eight to 10 weeks of age in response to a natural infection.*“⁵⁴⁾)

Owen & Gannon, 1980⁵⁵⁾ untersuchten die transplazentare Übertragung von *E. cuniculi* bei natürlich (Experiment 1) und künstlich (Experiment 2) infizierten Kaninchen. Für Experiment 1 wurden vier trächtige Weiße Neuseeländer-Häsinnen, bei denen Antikörper gegen *E. cuniculi* nachgewiesen wurden, sowie deren Nachwuchs herangezogen; Gesamtdauer: 112 Tage (16 Wochen). Für Experiment 2 wurden EC-negative SPF-Häsinnen entweder 24 h nach Verpaarung (n=2) oder 10 Tage später (n=2) oral mit *E. cuniculi*-Sporen infiziert; Gesamtdauer: 22 Wochen. Weiters wurden in beiden Experimenten Kaninchen-Gewebeproben intraperitoneal (durch das Bauchfell) auf Mäuse übertragen. Nach bestimmten Zeitintervallen wurden Serumproben mittels Immunoperoxidase (IP)-Test und Gewebeproben histopathologisch analysiert.

Experiment 1: Während Antikörpertiter bei Alt-Häsinnen am Ende unverändert waren, sanken sie innerhalb von 48 Tagen (7 Wochen) nach der Geburt bei den meisten Jungtieren rapide. Weder in Jungkaninchen- noch in Mäuse-Gewebeproben wurden Läsionen oder Sporen festgestellt.

Experiment 2: 14-21 Tage nach Infektion wurden bei den Alt-Häsinnen erstmals anti-EC-Antikörper nachgewiesen, und bei 3 von 4 Häsinnen stiegen die Titer im weiteren Verlauf. Initiale Antikörpertiter des Nachwuchses waren niedrig und sanken innerhalb von 7 Lebenswochen auf „negativ“. Nur bei einem Jungtier wurde ab Woche 8 ein steigender Antikörpertiter verzeichnet. Auch in diesem Experiment wurden keine pathologischen Gewebeveränderungen festgestellt.

Basierend auf diesen Ergebnissen sei eine transplazentare Übertragung des Erregers eher ungewöhnlich. Initiale Antikörpertiter bei Jungtieren wurden der Muttermilch zugeordnet. Bei zwei Jungtieren wurden ab einem Alter von etwa 11, bzw. 8 Wochen steigende Antikörpertiter festgestellt, die als post-natale Infektion durch Kontamination gedeutet wurden.

Widersprüchliche Ergebnisse in der Vergangenheit, basierend auf mikroskopischen, histologischen und serologischen [Testmethoden](#) (z.B. Hunt *et al.*, 1972 vs. Owen & Gannon, 1980⁵⁶⁾ oder Wilson, 1986), veranlassten Baneux & Pognan, 2003⁵⁷⁾ dazu, die Möglichkeit einer vertikalen Übertragung von *E. cuniculi* unter Verwendung einer nested-PCR-Methode zu bestätigen.

Parasitäre rDNA (Genotyp I) war gleichzeitig in Gehirn, Lunge und/oder Nieren bei trächtigen Muttertieren (n=8) und bei einigen (23 von 59) ihrer ungeborenen Föten und Plazenten vorhanden. Dass nicht alle Wurfgeschwister positiv getestet wurden, könnte auf eine gewisse Zufälligkeit im Infektionsprozess hindeuten - um festzustellen, ob die betroffenen Föten tatsächlich frei von Parasiten waren, wäre eine umfassende Untersuchung sämtlicher Organe erforderlich gewesen. Zwei im Gehirn infizierte Muttertiere hatten offenbar keine infizierten Nachkommen, was die Möglichkeit einer nicht-systemischen Erkrankung verdeutlichte, die auf bestimmte Körperregionen oder Organsysteme beschränkt ist.

Nach experimenteller Augeninfektion beobachteten Jeklova, Leva *et al.*, 2010⁵⁸⁾ nur eine milde, einseitige Konjunktivitis und weder Läsionen noch Sporen in Augengewebe, weshalb sie schlussfolgerten, dass *E. cuniculi* bei horizontaler Übertragung eine höhere Affinität zu anderen Organen hat.

Ozkan *et al.*, 2019⁵⁹⁾ konzentrierten sich auf die intrauterine, okuläre Übertragung. Dazu untersuchten sie Gewebeproben von Jungtieren, deren Mütter natürlich mit *E. cuniculi* infiziert waren, und die während der Geburt oder innerhalb der ersten 10 Lebenstage (bevor sich die Augen öffnen) verstorben sind. Mittels PCR⁶⁰⁾ und anschließender Sequenzierung wurde in den Augen von 19 von 30

Nachkommen (63 %) die Präsenz parasitärer DNA (Genotyp I) nachgewiesen, d.h. die angenommene intrauterine Übertragung von *E. cuniculi* auf die Augen wurde bestätigt.

In der Arbeit von Jeklová *et al.*, 2019⁶¹⁾ wurden 4-Monate alte, immunkompetente (SPF) Kaninchen experimentell oral mit *E. cuniculi* infiziert. Bereits nach zwei Wochen wurden Sporen immunhistochemisch in verschiedenen Augenstrukturen nachgewiesen, einschließlich periokularem Bindegewebe, Augenmuskeln, Lederhaut, Hornhaut, Aderhaut, Iris, Netzhaut und Linse (– nach zwei Wochen in 60 % (3/5), nach vier Wochen in 80 % (4/5) und nach sechs und acht Wochen in 100 % (5/5) der jeweiligen Proben). Während des gesamten Versuchszeitraums wurden keine beeinträchtigten Allgemeinzustände und keine entzündlichen Läsionen in den untersuchten Augen festgestellt.

Der Nachweis von *E. cuniculi* in Linsengewebe deutete darauf hin, dass neben der intrauterinen und hämatogenen Übertragung andere Wege der Linseninfektion möglich sind (denn die Nährstoffversorgung der Augenlinsen über die Blutbahn endet im Laufe der Embryonalentwicklung).

Widerstandsfähigkeit der Sporen

Sporen können außerhalb eines infizierten Wirts bei 22 °C bis zu 6 Wochen und unter feuchten Bedingungen mehrere Monate überdauern.⁶²⁾ Über Wasser- oder Luftwege können sie weit verbreitet werden.

Waller, 1979⁶³⁾ untersuchte *in vitro* (außerhalb eines lebenden Organismus; MDCK-Zellkultur) die Empfindlichkeit von *E. cuniculi*-Sporen gegenüber verschiedenen Temperaturen, Desinfektionsmitteln und Medikamenten. Trockene Sporen überdauerten mindestens 4 Wochen bei Raumtemperatur (22 °C) im Vergleich zu einer Woche im feuchten Zustand. Das Gegenteil wurde bei einer Exposition bei 4 °C beobachtet: trockene Sporen überdauerten nur wenige Tage im Vergleich zu über 2 Monaten im feuchten Zustand. Der Grund für diese Abweichung im Verhalten der Sporen konnte nicht geklärt werden.

Bei Temperaturen von 56 bis 120 °C oder von -20 °C überdauerten Sporen nur für kurze Zeit. 9 von 11 Desinfektionsmitteln wirkten effektiv.

Koudela *et al.*, 1999⁶⁴⁾ untersuchten das Überdauern von *E. cuniculi*-Sporen in der Umwelt am Mausmodell. Aus Mäusen isolierte und in Wasser suspendierte Sporen blieben infektiös, nachdem sie

- zwei Jahre bei 4 °C,
- 1, 8 oder 24 Stunden bei -12 und -24 °C,
- 1 oder 8 Stunden bei -70 °C,
- 1 oder 5 Minuten bei 50 °C oder 1 Minute bei 60 °C

inkubiert worden sind.

Die Infektiosität wurde erst bei Wassertemperaturen von 60 °C (5 Minuten), bzw. ab 70 °C eliminiert.

Symptome

Die Erkrankung Encephalitozoonose kann asymptomatisch, akut manifest oder chronisch/ latent (verborgen) verlaufen (Tabelle 2).

Tabelle 2: Mögliche Symptome einer akuten oder latenten Encephalitozoonose⁶⁵⁾⁶⁶⁾⁶⁷⁾⁶⁸⁾⁶⁹⁾⁷⁰⁾⁷¹⁾

Komplex	Erkrankungen und Symptome
Nervensystem („neurologisch“ = das Nervensystem betreffend)	Gleichgewichtsstörungen (Kopfschiefhaltung „Torticollis“, Nystagmus, Kreisen, Rollen), Ataxie (Störung der Bewegungskoordination), Krampfen, Zittern, Schwächung der Hintergliedmaßen, Verhaltensänderungen
Harnsystem („renal“ = die Niere betreffend)	Polyurie (krankhaft erhöhte Urinausscheidung), Polydipsie (übermäßige Flüssigkeitsaufnahme), Dehydrierung, schlammiger Urin, Schwierigkeiten bei der Urinabgabe
Augen („okulär“ = das Auge betreffend)	Phakoklastische Uveitis: Katarakt (Linsentrübung), Uveitis, Granulome
Magen-Darm-Trakt (sekundär)	Hypomotilität, krankhafter Gewichtsverlust, chronisches Untergewicht

Eine subklinische latente Encephalolitozoonose kann nach einer kurzfristigen Immunsuppression reaktiviert werden.⁷²⁾

Klinische Symptome können unterschiedlich stark ausgeprägt sein – schwere Symptome mit möglicher Todesfolge sind vor allem bei immungeschwächten Kaninchen zu beobachten.⁷³⁾

Diagnostik

Testmethoden zur Diagnose von *E. cuniculi*-Infektionen umfassen Histopathologie, sowie serologische und molekulargenetische Tests mit unterschiedlicher Spezifität und Empfindlichkeit (Tabelle 3).

Histopathologische Methoden

Histopathologische Untersuchungen eignen sich zur Post-mortem-Diagnostik – *E. cuniculi* verursacht Läsionen in Gehirn, Nieren, Leber, Augen und anderen Organen.⁷⁴⁾⁷⁵⁾⁷⁶⁾

Doboši *et al.*, 2022⁷⁷⁾ wiesen darauf hin, dass die Schwere von histologischen Läsionen allein keinen Rückschluss auf *E. cuniculi* als Krankheitserreger zulässt.

Die Diagnose basiert auf der Identifizierung der charakteristischen Läsionen **und** dem direkten Erregernachweis in Gewebeschnitten bei der Obduktion.

Serologische Methoden

In den 1970er Jahren wurden zahlreiche indirekte, serologische Nachweisverfahren entwickelt, nachdem es gelungen war, *E. cuniculi*-Sporen *in vitro* zu kultivieren, die dann als Antigen verwendet werden konnten. Beispielhaft seien die Immunfluoreszenztests (IFAT) von Chalupsky *et al.*, 1973⁷⁸⁾ und Cox & Pye, 1975⁷⁹⁾ genannt.

Serologische Antikörpertests können eine Exposition gegenüber *E. cuniculi* nachweisen, wobei die gleichzeitige Untersuchung von IgG- und IgM-Antikörpern einen Hinweis auf den Infektionsstatus geben kann: nur IgM – frühe, akute Infektion; IgM und IgG – akute Infektion (ggf. reaktiviert oder reinfiziert); nur IgG – latente/ chronische Infektion nach Exposition in der Vergangenheit.

In der Literatur wird bezüglich des zeitlichen Verlaufs der IgM- und IgG-Serum-Antikörperreaktion manchmal auf Jeklova, Jekl *et al.*, 2010⁸⁰⁾ verwiesen. Diese untersuchten zwischen Januar 2005 und April 2009 Blutproben von 500 tschechischen Heimkaninchen mit oder ohne Symptome auf das Vorliegen von *E. cuniculi* IgG- und IgM-, sowie *Toxoplasma gondii* IgG-Antikörpern mittels ELISA- (Enzyme-Linked Immunosorbent Assay) Testmethoden. Zusätzlich wurden verschiedene Blutparameter oder, im Falle von neurologischen Störungen, die Ohren überprüft. Bei 162 (32,4%) der Kaninchen wurden anti-EC-IgM nachgewiesen, bei 340 (68,0%) anti-EC-IgG und bei 96 (19,2%) anti-*T. gondii*-IgG.

Jeklova, Jekl *et al.* selbst verwiesen auf Cox *et al.*, 1979 und Kunstýř *et al.*, 1986; und von Waller *et al.* gab es bereits 1978 eine Untersuchung zur [Immunantwort](#).

Die Autoren⁸¹⁾ betonten die Bedeutung einer differenzierten Diagnostik, um die Ursache einer Erkrankung zu finden und eine zielgerichtete Therapie zu ermöglichen.

Nach Doboři *et al.*, 2022⁸²⁾ kann die humorale [Immunantwort](#) durch individuelle Unterschiede oder eine variierende *E. cuniculi*-Expositionslast beeinflusst werden – die Messung der IgM- oder IgG-Titer liefert also nur ungefähre, keine genauen Informationen über den Zeitpunkt der Exposition.

*„It is important to highlight that a negative result does not automatically mean that exposure to *E. cuniculi* has not taken place. A recently exposed immunocompetent rabbit can show negative titers for up to 2 weeks post-infection; therefore, only a second negative IgG titer in the clinically healthy animal 3 weeks later can confirm non-exposure to the pathogen. If a clinically healthy individual presents a single positive IgG titer, this can mean either that it is an early infection, a chronic infection, and/or previous infection and recovery from encephalitozoonosis. In the presence of neurological clinical signs and two negative IgG titers 3 weeks apart, *E. cuniculi* can be ruled out as the causative agent of the disease^[83].“⁸⁴⁾*

*„Ante-mortem diagnosis of encephalitozoonosis using serology remains to be the standard method that can help assess if there has been an exposure of the animal to the pathogen, or more exactly, to exclude the infection in the case of repeated negative results. It is important to always interpret the results of this test in relation to the clinical state of the rabbit, since *E. cuniculi* cannot always be established as the causative agent of the disease, and high antibody titers can persist also in an asymptomatic state, even for years.“⁸⁵⁾*

Molekulargenetische Methoden

Als Probenmaterial für molekulargenetische Methoden dienen i.d.R. post mortem entnommene Gewebe (nur Augengewebe können auch ante mortem durch E nukleation/ Phakoemulsifikation gewonnen werden) oder auch, mit geringerer Empfindlichkeit, Urin, Kot und Liquor cerebrospinalis (Gehirn-Rückenmark-Flüssigkeit; engl. *cerebrospinal fluid*, CSF). Mögliche Einschränkungen sind z.B. eine geringe oder ungleichmäßige Sporenbelastung im getesteten Organabschnitt oder der Infektionsstatus zum Zeitpunkt der Probenahme (unterschiedliche Verteilung von *E. cuniculi* in den Organen, intermittierende Ausscheidung).⁸⁶⁾⁸⁷⁾⁸⁸⁾

Übersicht serologischer und molekulargenetischer Methoden

Tabelle 3: Serologische und molekulare Testmethoden; Übersicht aus Santaniello *et al.*, 2021

Testmethode	Besonderheiten
Serologie	
ELISA	Schnell, gut etabliert
Western Blot	Ermöglicht die spezifische Erkennung von IgG und IgM (qWB)
IFAT	Spezifität für die Gattung des Erregers
PCR	
Herkömmliche PCR	Hohe Empfindlichkeit bei Verwendung von Proben aus phakoklastischem Uveitis-Material
Nested-PCR	Schnell, hohe Empfindlichkeit in allen Organen und Körperflüssigkeiten
Real-time-PCR/ qPCR	Schnell, Quantifizierung der Sporen

Weitere serologische Testmethoden sind CIA (*carbon immunoassay*; nur IgG, dafür einfach und schnell) und CRP (*C-reactive protein*; unspezifischer Entzündungsmarker). Eine quantitative Titerbestimmung kann mittels ELISA oder IFAT umgesetzt werden, aber meist wird nur eine qualitative Bestimmung durchgeführt.⁸⁹⁾⁹⁰⁾

PTP2-ELISA

PTP2 (*polar tube protein 2*)⁹¹⁾

Unterstützende Methoden

Die folgenden Methoden können zwar keine eindeutige Diagnose einer Encephalitozoonose bei Kaninchen liefern, jedoch zur Beurteilung einer akuten Infektion unterstützend eingesetzt werden:

- Hämatologie zur Bewertung von Infektionsmarkern;
- Serumproteinelektrophorese zur Bewertung spezifischer Proteine;
- Biochemie zur Bewertung verschiedener Biomarker;
- Nieren-Ultraschall zur Beurteilung der Nierenfunktion;
- Computertomographie (CT) zur Beurteilung einer Hirnschädigung (oder zur [Differenzialdiagnose](#) einer Otitis).⁹²⁾

Hein & Hartmann, 2003⁹³⁾ ermittelten „Referenzwerte für Blutparameter bei Kaninchen verschiedener Rassen mit einer für die Praxis geeigneten Blutentnahmemethode“, einschließlich „Alters- (≤ 4 Monate und > 4 Monate) und Geschlechtsabhängigkeiten (männlich/weiblich)“ (einbezogen wurden 155 klinisch gesunde Kaninchen: 95 Rassekaninchen und 60 Zwergkaninchen ohne Rassezuordnung, im Alter von sechs Wochen bis 9,5 Jahren, Durchschnittsalter 18 Monate).

Melillo, 2007⁹⁴⁾ – Allgemeiner Überblick zur Interpretation von Laborergebnissen (Hämatologische und biochemische Parameter, Serologie und Urin)

Differenzialdiagnostik

Mögliche Differenzialdiagnosen:⁹⁵⁾

Bei neurologischen Symptomen, das Zentrale Nervensystem betreffend:

- infektiöse Erreger bakteriellen, viralen oder parasitären Ursprungs,
- nicht-infektiöse Erreger wie Lymphosarkome oder metastasierende Neoplasien, Bleivergiftung,

- Hydrozephalus, Hirninfarkte, hepatische Enzephalopathie, Enterotoxämie und Sepsis,
- Erkrankung der Wirbelsäule oder entlang der Achse zwischen Gehirn, Hirnstamm und Rückenmark;

Bei neurologischen Symptomen, das Periphere Nervensystem betreffend:

- bakterielle **Otitis** interna/externa (wichtigste Differenzialdiagnose bei Gleichgewichtsstörungen),
- traumatische Ruptur (Riss) der Paukenhöhle,
- Aminoglykosid-vermittelte Ototoxizität (Schädigung von Innenohr oder Hörnerv),
- idiopathische vestibuläre Erkrankung (gestörtes Gleichgewicht mit unklarer Ursache);

Chronische Nierenfunktionsstörung;

Bei Augenerkrankungen:

- altersbedingt,
- bakterielle Uveitis.

Hein, 2015⁹⁶⁾ – häufige Differenzialdiagnosen bei neurologischen Symptomen nach „VETAMIN-D-Schema“ (Vaskulär - Entzündlich - Traumatisch - Angeboren - Metabolisch - Idiopathisch - Neoplastisch - Degenerativ)

Studien zur Diagnostik

[Lev, 1982⁹⁷⁾]

Kunstýř & Naumann, 1985⁹⁸⁾ obduzierten 19 Laborkaninchen (Gruppe A) und 11 Heimkaninchen (Zwergkaninchen, Gruppe B) mit Kopfschiefhaltung; alle Tiere stammten aus Norddeutschland (Niedersachsen).

Alle Kaninchen der Gruppe A, mit einer Ausnahme, hatten eine **Otitis** media. Aus dem Eiter der Ohren und aus der Nasenschleimhaut wurde *P. multocida* isoliert; bei acht Kaninchen gelang die Erregerisolierung auch aus dem Gehirn. 10 Heimkaninchen hatten keine Otitis – bei ihnen wurde *E. cuniculi* histologisch und serologisch (CIA) als Verursacher charakteristischer Nieren- und Hirnschäden identifiziert. Ein Heimkaninchen und ein Laborkaninchen waren mit beiden Erregern, *P. multocida* und *E. cuniculi*, infiziert. Keines der 30 Kaninchen war seropositiv für Toxoplasmose.

Es wurde vermutet, dass die beobachteten Unterschiede auf die jeweiligen Haltungsbedingungen zurückgeführt werden können.

Boot *et al.*, 2000⁹⁹⁾ verglichen zwei IIF (IFA)-, zwei ELISA- und einen CIA-Test(s) zur Bestimmung von Antikörpern gegen *E. cuniculi* anhand von 210 Kaninchenserumproben, die in Kolonien mit oder ohne vorherigen histologischen Nachweis einer *E. cuniculi*-Infektion entnommen wurden. Sie kamen zu dem Schluss, dass alle Testmethoden für die routinemäßige Gesundheitsüberwachung von Laborkaninchenkolonien auf *E. cuniculi*-Infektionen – wie von der Federation of European Laboratory Animal Science Associations (FELASA)¹⁰⁰⁾ zur Verringerung des Risikos von Zoonosen und zur Erhöhung der Zuverlässigkeit und Reproduzierbarkeit von Forschungsdaten empfohlen – geeignet sind.

Jaß, 2004¹⁰¹⁾; [¹⁰²⁾] („tested 10.5% of CSF samples and 39.5% of urine samples, obtained from rabbits with encephalitozoonosis, positive by PCR“¹⁰³⁾) [¹⁰⁴⁾]¹⁰⁵⁾ – Zur möglichen Nutzbarkeit von Sporen im Liquor für die intravitale Diagnose (erwies sich schließlich aber als nicht geeignetes Werkzeug¹⁰⁶⁾¹⁰⁷⁾)

Harcourt-Brown, 2007¹⁰⁸⁾ gab einen Überblick über radiologische und biochemische Veränderungen bei 65 Kaninchen, bei denen der Verdacht auf eine Nierenerkrankung bestand. 41 der Kaninchen wurden auch auf Antikörper gegen *E. cuniculi* getestet und 14 histopathologisch untersucht. Während die Harnstoff- und Kreatininkonzentrationen nicht immer den Schweregrad der Nierenerkrankung widerspiegelten, erwies sich die Radiographie (Röntgen) als wertvoller Bestandteil der diagnostischen Abklärung. Zwar wurden die zugrunde liegenden Ursachen nicht ermittelt, jedoch ließen Läsionen in den Nieren (13/14) sowie die große Anzahl seropositiver Kaninchen (38/41) vermuten, dass ein Zusammenhang zwischen *E. cuniculi* und Nierenversagen besteht.

Csokai, Gruber *et al.*, 2009¹⁰⁹⁾ beschrieben histologische Veränderungen in verschiedenen Organen, insbesondere Gehirn und Nieren, von mit *E. cuniculi* infizierten Heimkaninchen, sowie mögliche Zusammenhänge mit klinischen Symptomen. Die Studienpopulation bestand aus 71 Heimkaninchen im Alter zwischen 4 Monaten und 13 Jahren (Median 4 Jahre) mit oder ohne Symptome einer Enzephalitozoonose. Gruppe 1 (n=33) bestand aus Tieren, bei denen der Verdacht auf Enzephalitozoonose bestand; Gruppe 2 (n=38) aus Tieren, die aus anderen Gründen verstorben oder eingeschläfert worden waren. Die Tiere stammten entweder aus der Klinik für Innere Medizin und Infektionskrankheiten der Veterinärmedizinischen Universität Wien, Österreich oder wurden von Tierärzten zur Obduktion an das Institut für Pathologie und Forensische Veterinärmedizin der Veterinärmedizinischen Universität Wien übergeben. Als Negativkontrolle dienten 20 Kaninchen aus zwei Laborzuchtbetrieben (Gruppe 3).

Läsionen in der Niere waren oft schwerwiegender als im Gehirn und teils wurden entzündliche Läsionen nur in der Niere, jedoch nicht im Gehirn gefunden, weshalb angenommen wurde, dass bei natürlich infizierten – analog zu experimentell infizierten¹¹⁰⁾¹¹¹⁾ – Kaninchen die Niere vor dem Gehirn infiziert wird. [Cox & Gallichio, 1978¹¹²⁾ untersuchten ebenfalls natürlich infizierte Kaninchen; siehe [Übertragung](#), Anmerkung KH]

*„It can be assumed that the relationship between host and parasite is usually balanced. The replication of *E. cuniculi* leads to the rupture of host cells (Pakes et al. 1975); spores are released into the tissue and result in an inflammation. If this happens at a larger scale, clinical symptoms develop because some hosts cannot control this reaction, whilst others are able to overcome this stage of infection without displaying symptoms.“*

Schlussfolgernd konnte gezeigt werden, dass selbst Fälle mit schweren histologischen Läsionen des Gehirns und der Niere nicht unbedingt klinische Symptome verursachen, und folglich *E. cuniculi* nicht anhand des Grades der histologischen Läsionen als Krankheitsursache bestimmt werden kann. Die angewandte Spezialfärbung schien eine sensible und genaue Methode zum Nachweis von Mikrosporidien zu sein. Bei erkrankten Tieren müssen trotz des Vorhandenseins von Sporen andere Differenzialdiagnosen ausgeschlossen werden.

Gruber *et al.*, 2009¹¹³⁾ nutzten Autopsie-Berichte des Instituts für Pathologie der Veterinärmedizinischen Universität Wien (Österreich) über 118 Hauskaninchen, um die Ursachen für neurologische Erkrankungen zu untersuchen. Die Mehrheit der Tiere (n = 78; 66,1 %) litt an einer entzündlichen Erkrankung des Zentralnervensystems, und 71 dieser 78 Kaninchen hatten eine von zwei zoonotischen Infektionskrankheiten: Enzephalitozoonose (n = 69; 58,5 %) und Herpes-simplex-Virus (HSV)-Enzephalitis (n = 2). Keines der Kaninchen war an Toxoplasmose erkrankt. 37 Kaninchen (31,4 %) hatten eine Kopfschiefhaltung, aber nur zwei davon eine [Otitis media](#); viele der verbleibenden 35 Tiere hatten Enzephalitozoonose.

Cray *et al.*, 2009¹¹⁴⁾ bewerteten den Nutzen eines quantitativen ELISA-Tests und einer Proteinelektrophorese zur Diagnose einer *E. cuniculi*-Infektion bei Kaninchen. Kaninchen mit Verdacht auf eine Infektion waren mit höherer Wahrscheinlichkeit seropositiv für IgG gegen *E. cuniculi* als klinisch unauffällige und unverdächtige Kaninchen. Bei der Verdachtsgruppe wurde ein mittlerer Antikörpertiter von 1:1.324 festgestellt (1,7-mal höher als bei den beiden anderen Gruppen; Tabelle

4), und viele Tiere dieser Gruppe wiesen Titer im Bereich von 1:3.200 bis 1:6.400 auf. Veränderungen von Serum- oder Plasma-Proteinkonzentrationen sind allein nicht geeignet für die Diagnose einer EC-Infektion, können aber als Hilfsmittel im Diagnoseprozess verwendet werden.

Die Autoren merkten an, dass Unterschiede zwischen Ergebnissen früherer Studien mit den jeweiligen Schwellenwerten („*cutoff values*“) zusammenhängen können, die zur Definition der Seropositivität in verschiedenen qualitativen Tests verwendet wurden.

Tabelle 4: Mittlere ELISA Ergebnisse ± Standardfehler (SEM); aus Cray *et al.*, 2009

Anti-EC IgG Titer		
Klinisch unauffällig	EC Infektion vermutet	Klinisch auffällig, keine EC Infektion vermutet
794,0 ± 171,9	1.324,0 ± 138,0	742,3 ± 245,0

Csokai, Joachim *et al.*, 2009¹¹⁵⁾ verglichen die Anwendung verschiedener diagnostischer Marker für die in-vivo- und post-mortem-Bestimmung von *E. cuniculi* in natürlich infizierten Heimkaninchen. Die Studienpopulation stammte aus Csokai, Gruber *et al.*, 2009¹¹⁶⁾ (n=71), und zusätzlich wurden 10 Augenproben mit phakoklastischer Uveitis verwendet.

Post mortem war Histologie mit Spezialfärbung die empfindlichste Methode. Dabei sollte eine nested-PCR einer konventionellen PCR bevorzugt werden. Die besten Ergebnisse zum Nachweis von *E. cuniculi*-DNA konnten vom Gehirn erzielt werden.

In vivo sei die konventionelle PCR hervorragend bei phakoklastischer Uveitis. PCR von Urin (nur sporadische Ausscheidung von Sporen) und Liquor seien weniger geeignet. Als wichtigstes diagnostisches Werkzeug wurde die serologische Untersuchung (hier: Immunfluoreszenz, IIFT) genannt.

Tee *et al.*, 2011¹¹⁷⁾ zeigten eine gute Korrelation zwischen CIA und ELISA. Seren mit niedrigen ELISA-Werten waren im CIA-Test typischerweise schwach positiv oder negativ. (Weiteres zur Studie unter [Vorkommen](#))

Reabel, 2012¹¹⁸⁾ – Ziel: Bewertung und Verbesserung aktuell verfügbarer, molekularer Methoden zum Nachweis von *E. cuniculi*-Sporen im Urin von Kaninchen

Leipig *et al.*, 2013¹¹⁹⁾ untersuchten am Institut für Veterinärpathologie der Ludwig-Maximilians-Universität München (Deutschland) 81 zufällig ausgewählte Heimkaninchen (38x männlich, 43x weiblich; Alter 3 Wochen bis 9 Jahre, Mittelwert: 2,6 Jahre) auf eine mögliche Infektion mit *E. cuniculi* mittels Histopathologie, Immunhistochemie (IHC) und real-time-PCR. Nach detaillierten Beschreibungen histopathologischer Veränderungen in verschiedenen Organen von mit *E. cuniculi* infizierten Kaninchen schlussfolgerten sie als „Goldstandard“ für die (post mortem) Bestätigung einer Enzephalitozoonose eine Kombination aus histologischer Untersuchung, insbesondere von Gehirn und Nieren, und real-time-PCR an Hirn-, Nieren- und Lungengewebe.

Özkan *et al.*, 2019¹²⁰⁾ untersuchten den Zusammenhang zwischen *E. cuniculi*-Seropositivität und biochemischen Nierenfunktionsmarkern. Von 97 als klinisch gesund angesehenen Kaninchen wurden 48 (49,5 %) mittels ELISA seropositiv getestet. Bei seropositiven Tieren waren die Blut-Harnstoff-Stickstoff- (*blood urea nitrogen*, BUN) und Kreatininkonzentrationen signifikant erhöht, was auf Nierenläsionen zurückzuführen sein könnte. Diese beiden Marker könnten demnach nützliche Indikatoren für die Diagnose von Nierenschäden bei mit *E. cuniculi* infizierten Kaninchen sein.

Cray *et al.*, 2020¹²¹⁾ verglichen einen quantitativen IFAT-Test (IgG) mit einem quantitativen ELISA-Test (IgG und IgM).

Die Stichprobe bestand aus 97 Kaninchenseren, wobei die Tiere in fünf Gruppen eingeordnet wurden: 1) akut symptomatisch und EC histopathologisch bestätigt (OMI ausgeschlossen); 2) kein Verdacht auf

EC, jedoch histopathologisch bestätigt; 3) kein Verdacht auf EC und keine histopathologische Bestätigung; 4) typische neurologische Symptome (OMI ausgeschlossen), die sich nach Therapie verbesserten; und 5) gesunde Laborkaninchen. Die Proben der Gruppen 1, 2, 3 und 5 stammten aus Csokai, Joachim *et al.*, 2009¹²²⁾. Als Cut-offs wurden folgende Werte verwendet: IFAT 1:40, IgG-ELISA 1:512, IgM-ELISA 1:64.

Für die Gruppen 3 und 5 waren sowohl die IFAT- als auch die ELISA-IgG-Ergebnisse negativ; dagegen für die Gruppen 1, 2 und 4 positiv, jedoch mit verschiedenen Titern zwischen den Methoden. Zukünftige Studien sollten neben einer umfassenden histopathologischen Untersuchung wiederholte serologische Messungen (bei der ersten Vorstellung – während der Behandlung – nach der Behandlung oder der Euthanasie symptomatischer Tiere) umfassen. Die serologische Untersuchung sei weiterhin keine ideale, aber nach wie vor die wichtigste Methode zur Diagnose der Erkrankung Encephalitozoonose.

Liatis *et al.*, 2024¹²³⁾ (siehe Ohrerkrankungen, [Studien](#))

Duangurai *et al.*, 2024¹²⁴⁾ untersuchten mögliche Zusammenhänge zwischen dem *E. cuniculi*-IgG-Antikörperstatus und verschiedenen Gesundheitsparametern (hämatologische und biochemische Veränderungen). Dazu zogen sie 90 Heimkaninchen heran, die zwischen 2020 und 2022 an einer Tierklinik in Thailand vorgestellt wurden, und die sie in gesund (symptomlos und mittels ELISA negativ auf *E. cuniculi* getestet; $n = 30$), subklinisch (symptomlos und mittels ELISA positiv getestet; $n = 30$) oder klinisch (mindestens ein klinisches Symptom und mittels ELISA positiv getestet; $n = 30$) einstufen. Als Rassen waren vertreten: „Holland Lops“ ($n = 30$), „Netherland Dwarves“ ($n = 14$), „Flemish Giants“ ($n = 2$) und „Rex“ ($n = 1$), sowie Mischlinge ($n = 43$).

Die Serumtitere bei Kaninchen mit subklinischer und aktiver Infektion waren untereinander vergleichbar ($4,6 \pm 3,2$, bzw. $4,2 \pm 2,6$), jedoch im Vergleich zur gesunden Kontrollgruppe („0“) signifikant erhöht. Innerhalb der Gruppe „klinisch“ zeigten die meisten Tiere (24/30, 80%) neurologische Symptome. Anämie war die einzige relevante (hämatologische) Veränderung, die bei sechs Tieren dieser Gruppe festgestellt wurde, diese konnte allerdings nicht ausschließlich auf *E. cuniculi* zurückgeführt werden.

Doboşi *et al.*, 2024b¹²⁵⁾ beschrieben einen bestätigten Fall von Encephalitozoonose bei einem Hauskaninchen (5-jähriger, gegen Myxomatose und RHD geimpfter Kastrat mit typischen Symptomen): klinisches Bild, stationäre Behandlung (bis zur Euthanasie), verschiedene Diagnosemethoden und deren Vergleich (u.a. qual. ELISA, quant. IgM- und IgG-IFAT, qPCR von Urin-, Kot- und Gewebeprobe).

Doboşi *et al.*, 2025¹²⁶⁾ verglichen die Diagnosemethoden IgG-ELISA, nested-PCR und qPCR an einer Population von insgesamt 381 Kaninchen (66 Heimkaninchen, 312 Nutzkkaninchen und 3 Wildkaninchen). Das Probenmaterial wurde ante oder post mortem entnommen: 351x Blut, 55x Urin, 192x Kot und 287x Organgewebe (Gehirn, Augenlinse, Niere, Harnblase, Leber, Lunge, Herz, Milz); schließlich wurden 351 Blutproben mit ELISA, 534 Proben mit nested-PCR und 122 Proben mit qPCR (Urin, Kot, Gewebe) analysiert.

Bei 6 von 381 Kaninchen (post-mortem-Proben stammten von insgesamt 52 Kaninchen) wurden alle der zuvor genannten diagnostischen Tests durchgeführt (Tabelle 5).

Tabelle 5: Kaninchen, die mit allen der verwendeten Testmethoden auf *E. cuniculi* getestet wurden und ihre Ergebnisse ($n = 6$); Doboşi *et al.*, 2025

Nr.	ELISA	nested-PCR			qPCR			Klinischer Status
	Serum	Urin	Kot	Organe*	Urin	Kot	Organe*	

1	+	+	+	+	+	+	+	Neurologische und renale Symptome im Verlauf von zwei Wochen
2	+	+	-	+	+	-	+	Neurologische Symptome über 1 Monat
3	-	-	-	-	-	-	+	Neurologische Symptome über 1 Monat
4	-	-	-	-	+	-	+	Akutes Auftreten von Krampfanfällen und Tod
5	+	+	+	+	+	-	+	Kopfneigung nach links seit der Jugend
6	-	-	+	+	-	-	+	Klinisch gesund

(+: positiv; -: negativ;

*: Organproben wurden als positiv eingestuft, wenn mindestens eine Probe positiv getestet wurde.)

ELISA ermöglichte einen qualitativen Antikörpernachweis und war für eine große Probenmenge sowie als Screening-Methode gut geeignet.

PCR

Die nested-PCR wurde als „Goldstandard“ für den Nachweis von *E. cuniculi*-DNA bestätigt (siehe ¹²⁷). Die am stärksten betroffenen Organe waren, übereinstimmend mit anderen Studien, Niere, gefolgt von Gehirn und Augenlinse. Als vielversprechend wurde außerdem erstmals die Harnblase identifiziert.

Die Hauptbeschränkungen sind die intermittierende Sporenausscheidung (Urin und Kot erwiesen sich als unzuverlässiges Probenmaterial) und die ungleichmäßige oder fehlende Sporenlast in Organabschnitten, was zu falsch negativen Ergebnissen führen kann.

Bei erwachsenen Tieren (>4 Monate) war die Seroprävalenz höher, während bei Jungtieren (≤4 Monate) die Prävalenz mit molekularen Methoden höher war. Diese Beobachtung ließe sich durch das Verschwinden mütterlicher Antikörper in der Zeit der „**Immunitätslücke**“ erklären (Ergebnis seronegativ), bei gleichzeitigem Vorliegen einer Infektion (Nachweis von Sporen-DNA).

Duangurai *et al.*, 2025¹²⁸ analysierten Serumproteine bei gesunden, subklinischen und klinisch auffälligen Kaninchen mittels Gelelektrophorese und Massenspektrometrie (MS), um mögliche Biomarker für EC-Infektionen zu identifizieren.

Vorkommen

E. cuniculi ist weltweit in Kaninchenpopulationen verbreitet. Abhängig von Faktoren wie dem Lebensraum der untersuchten Tiere oder der verwendeten **Testmethode** kann die **Prävalenz** stark variieren.

1970 bis 2000

Flatt & Jackson, 1970¹²⁹ (USA) untersuchten die Nieren von 2.338 Kaninchen (primär Weiße Neuseeländer) im Alter von 8 bis 10 Wochen, die für den menschlichen Verzehr geschlachtet worden waren. 100 Kaninchen (4,3%) wiesen makroskopische und mikroskopische Läsionen auf. *Nosema cuniculi* (*E. cuniculi*) wurde mikroskopisch in 35/100 (35%) Nieren nachgewiesen, am häufigsten bei jüngeren Läsionen, seltener bei Läsionen mittlerer Dauer und gar nicht bei bereits länger bestehenden Läsionen.

Wilson, 1979¹³⁰ untersuchte drei junge Wildkaninchen, die in der Nähe von Edinburgh, Schottland

gefangen wurden und einen Fuchs aus England auf das Vorhandensein von *E. cuniculi*. Bei allen Tieren konnten Antikörper nachgewiesen werden (IIR/ CIA nach Waller, 1977); außerdem zeigten Präparate des Fuchshirns das Vorhandensein grampositiver intrazellulärer Organismen, bei denen es sich vermutlich um *E. cuniculi* handelte. Im Fall des Fuchses war es der erste Nachweis, der nicht nur zeigte, dass *E. cuniculi* über die Nahrungskette von Kaninchen zu ihren Fressfeinden aufsteigen kann, sondern könnte auch der erste aufgezeichnete, subklinische Fall von Encephalitozoonose bei einem Raubtier sein.

[Cox & Ross, 1980¹³¹]

Von 926 getesteten Seren – 823 von Wildkaninchen und 46 von Hasen aus Victoria, Australien und 57 von Wildkaninchen aus Neuseeland – wurde von Cox *et al.*, 1980¹³² keines als positiv gegen *E. cuniculi* bewertet. Auch in den Nieren von 24 (von 823) Wildkaninchen wurden keine pathologischen Veränderungen, die mit einer Encephalitozoonose vereinbar wären, oder *E. cuniculi*-Sporen entdeckt. Als mögliche Erklärungen für das Fehlen von Encephalitozoonose bei Wildkaninchen wurden genannt: eine Infektion mit *E. cuniculi* könnte einen bedeutenden Selektionsfaktor darstellen; die natürlichen Hygienegewohnheiten von Wildkaninchen – für gewöhnlich verlassen sie ihre Baue, um zu urinieren – könnten zu einer deutlichen Verringerung der postnatalen Infektion beitragen.

Gannon, 1980¹³³ untersuchte u.a. 7 verschiedene Populationen von Hauskaninchen (kommerziell oder privat). In 6 von diesen wurden IgG-Antikörper gegen *E. cuniculi* mit Prävalenzen von 25 bis 96 % gefunden, die offenbar von den jeweiligen Haltungsbedingungen abhängig waren – Die höchste Infektionsrate stammte aus einer Haltung mit einer Überbelegung von Kaninchen und einer hohen Urinkontamination; die einzige, seronegativ getestete Gruppe stammte aus einer speziell keimfrei gezüchteten Kolonie, die unter strengen Hygienebestimmungen gehalten wurde. Die Altersgruppe der Kaninchen mit dem höchsten Anteil ohne Titer war 2-8 Monate, was darauf hindeutete, dass es sich bei einer Mehrzahl der Infektionen um horizontale Kreuzkontaminationen zwischen den Kaninchen handelte.

[Lev, 1982¹³⁴]

[Neuwirt, 1988¹³⁵] („*The first study in southern Germany in 1988 showed a seroprevalence of 18.1% in 155 wild rabbits investigated.*“¹³⁶)

[Chalupský *et al.*, 1990¹³⁷] („*data from wild rabbits, obtained in France, reported a prevalence for antibody to E. cuniculi of 3.9%*“¹³⁸)

Meyer-Breckwoldt, 1996¹³⁹ bestimmte Prävalenzen bei

- 200 Heimkaninchen (Zwergkaninchen im Alter von 4 Monaten bis 10 Jahren, Mittelwert 2,58 Jahre; Patienten der Klinik für kleine Haustiere der Tierärztlichen Hochschule Hannover) und
- 100 Wildkaninchen aus verschiedenen Gebieten Norddeutschlands

mittels Tusche-Test (IIR/ CIA nach Waller, 1977). Weiters wurden labordiagnostische Veränderungen (Hämatologie, Blutchemie) dokumentiert.

Von 84 Zwergkaninchen mit positivem EC-Antikörpertiter zeigten 18 Tiere eine typische klinische Symptomatik der Encephalitozoonose (Kopfschiefhaltung und/oder Ataxie). Zudem waren Kaninchen mit positivem Titer in ihrem bisherigen Leben deutlich häufiger schon einmal erkrankt als Kaninchen mit negativem Titer. Kaninchen, die teilweise oder ständig im Freien gehalten wurden, waren zu einem deutlich höheren Prozentsatz infiziert als Tiere aus strikter Wohnungshaltung.

Keines der untersuchten Wildkaninchen war seropositiv. („*Die Untersuchungsergebnisse können dadurch verfälscht sein, daß erkrankte Wildkaninchen entweder sterben oder aufgrund ihres*

verminderten Fluchtverhaltens eher von natürlichen Feinden wie zum Beispiel von Fuchs und Habicht erbeutet werden und damit in der „Probennahme“ aus freier Wildbahn fehlen.“; S. 81)

Thomas et al., 1997¹⁴⁰⁾ bestimmten *E. cuniculi*-Prävalenzen bei Wild- und Laborkaninchen in West-Australien. Dazu sammelten sie Serum-, Urin- und/oder Gewebeprobe von insgesamt 81 Wildkaninchen (März und August 1995) und 29 Laborkaninchen. 20/81 (25%) und 22/29 (76%) der Proben wurden als seropositiv bewertet (IFAT). Dieses Ergebnis sei nicht überraschend, wenn man bedenkt, dass Laborkaninchen in der Regel unter beengten, überfüllten Bedingungen gehalten werden, was die orale Übertragung begünstigt. Sporen aus einigen der Urin-, Hirn- und Nierenproben seropositiver Kaninchen konnten in vitro weiter kultiviert werden.

[Müller, 1998¹⁴¹⁾]

2001 bis 2010

Halanova et al., 2003¹⁴²⁾ untersuchten 456 Personen aus der Ostslowakei – 24 Patienten mit Immunschwäche, 57 gynäkologische Patienten, 4 HIV-positive Patienten, 9 Soldaten, 22 Hundezüchter, 92 Forstarbeiter, 98 Angestellte eines Schlachthofs und 150 Blutspender – auf das Vorhandensein von Antikörpern gegen *E. cuniculi*. Ebenfalls untersucht wurden 571 Kaninchen, 457 Mäuse, 193 Hunde, 72 Katzen und 59 Schafe. Als Testmethode diente ein IFA¹⁴³⁾.

Bei den Menschen wurden Antikörper in der Gruppe der immungeschwächten Patienten am häufigsten gefunden (9 positive; 37,5 %); bei den Tieren bei Kaninchen (238 positive; 41,7 %) und Hunden (73 positive; 37,8 %). Es seien weitere Studien erforderlich, um *E. cuniculi*-Genotypen aus verschiedenen Wirten zu isolieren und zu vergleichen.

Harcourt-Brown & Holloway, 2003¹⁴⁴⁾ untersuchten retrospektiv die Ergebnisse von Bluttests (ELISA) auf Antikörper gegen *E. cuniculi* bei 125 Heimkaninchen in England. 87 Proben stammten von Kaninchen, die neurologische, renale oder okuläre Symptome aufwiesen, die auf eine Encephalitozoonose hindeuten. 26 Kaninchen wurden im Rahmen einer Gesundheitsuntersuchung beprobt, außerdem 12, die in direktem Kontakt mit seropositiven Artgenossen standen. Die Ergebnisse wurden entweder als positiv, negativ oder grenzwertig („borderline“) angegeben. Unter den symptomatischen Kaninchen waren 60/87 (69 %) seropositiv; unter den asymptomatischen 6/26 (23 %) und 8/12. Von diesen 14 asymptomatischen, seropositiven Kaninchen konnten zwei nicht weiter beobachtet werden, aber die übrigen 12 überlebten mindestens ein Jahr lang, ohne Anzeichen einer Encephalitozoonose zu zeigen.

Die Infektiosität der seropositiven Kaninchen für ihre Artgenossen war schwer zu beurteilen: In einer Gruppe von sieben scheinbar gesunden Kaninchen waren sechs seropositiv und eines seronegativ. Eines der sechs seropositiven Kaninchen hatte sich nach einer drei Jahre zurückliegenden Behandlung von vestibulären Symptomen erholt. Es war nicht bekannt, ob es die Infektionsquelle für die anderen Kaninchen in der Gruppe war.

Drei weitere asymptomatische Kaninchen waren seronegativ, obwohl sie mit seropositiven Artgenossen zusammenlebten. Es war möglich, dass diese Kaninchen getestet wurden, bevor sie Antikörper entwickelt hatten, obwohl eines von ihnen nach einem Jahr erneut getestet wurde und immer noch seronegativ war; es wurde vermutet, dass sein seropositiver Artgenosse keine Erreger mehr ausschied.

Keeble & Shaw, 2006¹⁴⁵⁾ bestimmten die Prävalenz der *E. cuniculi*-Exposition bei gesunden Heimkaninchen. Zwischen November 2001 und Juli 2003 wurden 97 Blutproben aus 22 Tierarztpraxen in England, Schottland und Wales analysiert. Die häufigste Rasse war Zwergwiddler mit 31 Tieren, daneben gab es 28 Mischlinge; weitere Rassen waren u.a. Französische Widdler, Beveren,

Löwenköpfchen, Rex, Holländer, Farbenzwerge, *Cashmere lop*, Englische Schecken, Englische Widder. Die Stichprobe war weder zufällig noch repräsentativ für alle Heimkaninchen in England. Als Testmethode wurde ein ELISA verwendet, die Ergebnisse wurden als positiv oder negativ berichtet. 50 Kaninchen (52 %) waren seropositiv. Es gab keinen signifikanten Zusammenhang zwischen Seropositivität und: Alter, Rasse, Herkunft (Praxis), Geschlecht, Kastrationsstatus, Gewicht, Haltungsbedingungen, Ernährung oder Impfstatus. 27 Kaninchen (29 %) hatten Kontakt zu EC-seropositiven Kaninchen gehabt, aber ihre Exposition gegenüber dem Parasiten stand weder mit einer Erhöhung noch mit einer Verringerung ihrer Wahrscheinlichkeit, seropositiv zu sein, in Zusammenhang.

Künzel *et al.*, 2008¹⁴⁶⁾ nahmen 191 Heimkaninchen mit typischen Symptomen einer Enzephalitozoonose in eine prospektive Studie auf. Die Patienten wurden zwischen August 1999 und Februar 2006 in der Tierklinik der Veterinärmedizinischen Universität Wien, Österreich vorgestellt. Jedes Kaninchen wurde einer vollständigen klinischen Untersuchung unterzogen, einschließlich einer umfassenden Anamnese.

Untersuchungen:

184 Serumproben wurden auf das Vorhandensein spezifischer Antikörper gegen *E. cuniculi* getestet, 157 außerdem auf Antikörper gegen *T. gondii* (IFAT). Zusätzlich wurden 54 Kaninchen, die keine Symptome einer Enzephalitozoonose aufwiesen, auf *E. cuniculi* getestet. 40 dieser 54 Tiere wurden im Rahmen einer Gesundheitsuntersuchung getestet; 14 Tiere wurden getestet, weil sie in engem Kontakt zu Kaninchen mit einer bestätigten *E. cuniculi*-Infektion lebten.

Bei neurologischen Symptomen (n = 69) wurde eine otoskopische Untersuchung des äußeren Gehörgangs durchgeführt und, wenn möglich, auch die Paukenhöhle (n = 65) röntgenologisch untersucht. Bei Kaninchen mit Anzeichen einer phakoklastischen Uveitis wurde eine vollständige ophthalmologische Untersuchung durchgeführt. 45 Kaninchen, die verstarben oder eingeschlafert werden mussten, wurden einer Obduktion unterzogen. Weiters wurden Proben von Urin (n = 32), Liquor (n = 12) und Linsenmaterial (n = 5) entnommen und mittels PCR auf *E. cuniculi*-DNA untersucht.

Ergebnisse :

144 (78,3 %) von 184 Kaninchen mit Symptomen einer Enzephalitozoonose wurden positiv auf Antikörper gegen *E. cuniculi* getestet.

Bei den asymptomatischen Kaninchen waren 14/40 (35 %) und 6/14 seropositiv. Bei 8 (5,1 %) von 157 Kaninchen wurden Antikörper gegen *T. gondii* nachgewiesen (7 davon wurden auch positiv auf Antikörper gegen *E. cuniculi* getestet).

Die otoskopische Untersuchung des äußeren Gehörgangs ergab in allen Fällen keine pathologischen Befunde. Von 65 Röntgen-Aufnahmen waren 7 Ergebnisse pathologisch und deuteten auf eine [Otitis media](#) hin, 7 Ergebnisse waren unspezifisch oder zeigten andere Befunde; 51 Patienten waren unauffällig, d.h. Otitis media schien in dieser Studie kein relevantes Problem darzustellen. Alle Urin- und Liquorproben waren negativ, dagegen waren 4/5 Linsen positiv.

Dipineto *et al.*, 2008¹⁴⁷⁾ sammelten zwischen Januar 2004 und Januar 2006 Blutproben von 125 zufällig ausgewählten Heimkaninchen aus verschiedenen Privatpraxen in Süditalien. 47 Proben stammten von Kaninchen ohne Symptome für EC und 78 Proben von Kaninchen mit typischen, klinischen Symptomen. 84/125 (67%) der Kaninchen – 32/47 (68,1%) und 52/78 (66,7%) – wurden positiv auf Antikörper gegen *E. cuniculi* getestet. Kaninchen mit einem Alter von >4 Monaten waren signifikant häufiger betroffen als jüngere (98,6% vs. 27,3%). Die verwendeten Testmethoden (ELISA und CIA) lieferten vergleichbare qualitative Ergebnisse, erlaubten jedoch keine Differenzierung nach Infektionsstatus.

Igarashi *et al.*, 2008¹⁴⁸⁾ (Stichprobe: 337 Heimkaninchen in Japan; Zeitraum: 2006-2007;

Testmethoden: IgG- und IgM-ELISA)

Im Jahr 2003 wurde eine zufällige Auswahl von 237 Kaninchen aus verschiedenen Regionen Nigerias beprobt – 39 (16,5 %) waren seropositiv (IFAT, nach Cox & Pye¹⁴⁹⁾), und bei 31/39 (79,5 %) hatten sich klinische Symptome manifestiert, wie Kopfneigung, Schwäche der Hinterbeine, Augenläsionen und Harninkontinenz. 8/39 (20,5 %) waren trotz Kontakts mit positiv getesteten Kaninchen mindestens fünf Monate vor der Probenahme klinisch unauffällig.¹⁵⁰⁾

Flock, 2010¹⁵¹⁾ bestimmte u.a. die *E. cuniculi*-Antikörperprävalenz bei Kaninchen in Deutschland, Bayern (Tabelle 6).

Tabelle 6: Stichprobe aus Flock, 2010; indirekter Erreger-Nachweis mittels IFAT oder ELISA

Gruppe	Anzahl, n	Untergruppe	Anzahl, n
A – Infektion nachgewiesen (path.-anat. oder Urin-rtPCR)	122	A1 – auf anti-EC getestet	95
		A2 – nicht auf anti-EC getestet	27
B – klinisch gesund	218	B – anti-EC positiv getestet	39
		B – anti-EC negativ getestet	179
C – krank ohne Nachweis	460	C1 – EC-typische Symptome und anti-EC positiv getestet	241
		C1 – EC-typische Symptome und anti-EC negativ getestet	
		C2 – EC-untypische, unspezifische Symptome	219
Gesamt			800

„Bei kranken Kaninchen [(mit typischen und untypischen Symptomen)] wurden in 48 % (266/555) *E.-cuniculi*-Antikörper nachgewiesen. Kaninchen mit bewiesener Enzephalitozoonose [A1] waren in 96 % (91/95) *E.-cuniculi*-Antikörper-positiv. Von den kranken, *E.-cuniculi*-verdächtigen Kaninchen ohne Beweis [C1] hatten 60 % (144/214) [(144/241), Korrektur KH] Antikörper gegen *E. cuniculi*, von den kranken, *E.-cuniculi*-unverdächtigen Kaninchen [C2] 14 % (13/219). Bei den gesunden Kaninchen [B] wiesen 18 % (39/218) Antikörper gegen *E. cuniculi* auf.“

2011 bis 2020

Tee *et al.*, 2011¹⁵²⁾ untersuchten erstmals die Prävalenz von anti-*E.-cuniculi*-Antikörpern bei Kaninchen in Taiwan. Blutproben von 155 gesunden und 16 Kaninchen mit Verdacht auf Enzephalitozoonose (neurologische Symptome, phakoklastische Uveitis) wurden mittels CIA und ELISA analysiert. Der CIA-Test wies in 108 der 171 (63,2%) Blutproben Antikörper nach, während das mit ELISA erzielte Ergebnis bei 67,8% (116/171) lag. Symptomatische Kaninchen (15/16; 93,8%) waren im Vergleich zu asymptomatischen auffallend häufiger seropositiv. Signifikante Unterschiede wurden zwischen geografischen Standorten sowie Altersgruppen (jünger oder älter als 4 Monate, 20% vs. 67,1%) beobachtet. Letztere könnten von einer erworbenen Immunität [¹⁵³⁾] oder taiwanesischen Marktmechanismen beeinflusst sein.

Kimura *et al.*, 2013¹⁵⁴⁾ (257 Urinproben und 314 Kotproben von 307 gesunden Heimkaninchen, 1 Monat bis 12 Jahre alt; zusätzlich 3 Urinproben und 107 Kotproben von Kaninchen aus Zuchtstätten, 1 Monat alt, in Japan; Prävalenzzeitraum: 2009-2010; in 20 Urinproben (7.78%) der Heimkaninchen, 1 Urinprobe (33.3%) und 6 Kotproben (5.6%) der Zuchtkaninchen mittels nested-PCR *E. cuniculi* Genotyp I nachgewiesen)

[Hein et al., 2014¹⁵⁵] (Seroprävalenz 43%¹⁵⁶)

Eine Untersuchung von 186 Kaninchen in Korea (*Chinchilla*, n=100; *New Zealand white*, n=30; *Rex*, n=18; *Lionhead*, n=8; *Dutch*, n=2; *Dwarf*, n=1; *cross-breed*, n=27) mittels ELISA ergab eine anti-*E. cuniculi*-Seroprävalenz von 22,6 % (42/186). Von den 186 Kaninchen zeigten 23 Symptome wie Anorexie, Uveitis, Kopfneigung, Kachexie, Nierenversagen und Leberversagen. Alle 42 seropositiven Proben stammten aber von klinisch gesunden Kaninchen (25,8 %).¹⁵⁷

Zietek et al., 2014¹⁵⁸ (Polen) involvierten eine Gruppe von 103 Heimkaninchen im Alter von 2 Monaten bis 8 Jahren mit neurologischen Symptomen (Lähmung, Parese, Schiefhals, Harn- und Stuhlinkontinenz). Bei 38 dieser Tiere wurden vorhergehende Unfälle verzeichnet. Die Tiere wurden klinisch untersucht, einschließlich Röntgen-, hämatologischer und biochemischer Untersuchungen. Es wurden Kotproben für parasitologische Tests und Urinproben für molekulare Tests (real-time-PCR) entnommen.

In 27 von 103 Urinproben (26,21 %) wurde *E. cuniculi*-DNA nachgewiesen, jedoch nicht bei den verunfallten Tieren. Die weiteren Ergebnisse bestätigten Verletzungen als Ursache ihrer neurologischen Symptome. Bei weiteren 12 Tieren resultierten die neurologischen Störungen aus Magenproblemen, 17 Tiere waren von **Kokzidien** befallen und bei den übrigen 9 Tieren wurde die zugrunde liegende Ursache nicht gefunden.

Bártová et al., 2015¹⁵⁹ wiesen erstmals Serumantikörper gegen *E. cuniculi* bei **Europäischen Hasen** (*Lepus europaeus*, siehe **Feldhase**) nach: bei 7/245 (2.9%) aus Tschechien, 2/245 (0.8%) aus Österreich (Niederösterreich, Salzburg, Tirol; Oktober - Dezember 2005) und 1/211 (0.5%) aus der Slowakei.

Levytska et al., 2017¹⁶⁰ stellten Daten von 2.563 Kaninchen vor, die unter verschiedenen Bedingungen in den Jahren 2013-2016 auf Farmen in der Ukraine gehalten wurden. Encephalitozoonose manifestierte sich asymptomatisch, akut oder chronisch, wobei ein asymptomatischer Verlauf am häufigsten vorkam. Von 88 mittels ELISA getesteten Serumproben waren 30 (34 %) positiv; bei diesen schwankten die Antikörpertiter in einem weiten Bereich - die höchsten (~400 AU) wurden bei klinisch auffälligen Tieren verzeichnet. Akute Krankheitsverläufe, die teils unter dem Einfluss von Stressfaktoren beobachtet wurden, dauerten bis zu 3 Wochen. Kranke (verstorbene oder geschlachtete) Tiere zeigten charakteristische, pathologische Veränderungen in Gehirn und Nieren.

In der Ukraine werde die Krankheit ganzjährig beobachtet, gehäuft in Herbst und Winter.

Espinosa et al., 2020¹⁶¹ bestimmten retrospektiv Todes-/ Krankheitsursachen von 325 Hasenartigen (29 Hasen und 296 Kaninchen, darunter Nutztiere, Heimtiere und Wildkaninchen), die im Zeitraum 2000-2018 in Nordspanien obduziert worden sind. Unter den parasitären Erkrankungen (n= 65; 24.34%) war Encephalitozoonose mit 34 Fällen (bei Kaninchen) die am häufigsten vorkommende Erkrankung.

Martínez-Padilla et al., 2020¹⁶² (*Enterocytozoon bieneusi*, *Encephalitozoon intestinalis*, *Encephalitozoon hellem* und *Encephalitozoon cuniculi* in Innereien von Europäischen Wildkaninchen und Iberischen Hasen in Andalusien, Südspanien, Juli 2015 bis Dezember 2018, Nachweis mittels PCR; „We confirmed the presence of *Enterocytozoon bieneusi* in three wild rabbits and *Encephalitozoon intestinalis* in one wild rabbit and three Iberian hares. However, none of the 462 sampled wild lagomorphs showed *Encephalitozoon hellem* nor *Encephalitozoon cuniculi* infection.“)

2021 bis 2025

Im Rahmen eines finnischen Forschungsprojekts zur Gesundheit von Hauskaninchen (siehe auch [Prävalenzen](#) oder [Vitamin D](#)) sammelten Mäkitaipale *et al.*, 2022¹⁶³⁾ zwischen Mai 2012 und März 2014 Blutproben von klinisch gesunden Kaninchen und bestimmten die IgG-Seroprävalenzen von *E. cuniculi* und *T. gondii*. Die Besitzer meldeten ihre Kaninchen freiwillig für die Studie an, d.h. die Stichprobe war nicht randomisiert. 247 Proben wurden mittels ELISA auf EC und 270 Proben auf *T. gondii* getestet. Mischlinge waren am häufigsten vertreten, gefolgt von Zwergwiddern.

Die Seroprävalenz von *E. cuniculi* betrug 29,2 % (72/247), von *T. gondii* 3,9 % (8/270).

Kaninchen, die den gesamten Sommer im Freien verbrachten, hatten ein höheres Risiko *E. cuniculi*-seropositiv zu sein, als Kaninchen mit begrenztem Zugang zum Freien. Dies sei möglicherweise erklärbar durch bessere Hygiene in Innenräumen oder durch Wildkaninchen, die *E. cuniculi*-Sporen über den Urin übertragen können.

Baz-González *et al.*, 2022¹⁶⁴⁾ (7 von 50 Kotproben von Wildkaninchen aus Teneriffa, Spanien mittels nested-PCR positiv auf Mikrosporidien getestet, davon 2x *E. cuniculi*; Übersicht von Studien mit molekularen Nachweisen von Mikrosporidien bei Wildkaninchen)

Škrbec *et al.*, 2023¹⁶⁵⁾ bewerteten retrospektiv Untersuchungsergebnisse von 224 Heimkaninchen in Slowenien. *E. cuniculi* wurde bei 160 (71,4 %) dieser Kaninchen nachgewiesen (IFA), von denen 120 Kaninchen verschiedene Symptome einer Encephalitozoonose zeigten, während 40 Tiere augenscheinlich unauffällig waren.

Zwischen Juni 2022 und Januar 2024 wurden zur Gewinnung erster, vorläufiger Prävalenz-Informationen Blutproben von insgesamt 176 Kaninchen aus verschiedenen Zuchtbetrieben im Nordwesten Rumäniens entnommen – 28 Heimtiere und 148 Tiere, die für den Fleischkonsum bestimmt waren – und mittels ELISA auf anti-*E. cuniculi*-IgG getestet. Als Rassen waren vertreten: *Californian*, *Continental Giant*, *Dwarf Rex*, *Flemish Giant*, *French Lop*, *Holland Lop*, *Hycole*, *Lionhead*, *Rex*, *Transylvania Giant*, *Vienna Blue*, sowie Mischlinge.

Doboși *et al.*, 2024a¹⁶⁶⁾ stellten eine Gesamtprävalenz von 39,2 % (69/176) fest, mit statistisch signifikanten Unterschieden in Abhängigkeit von Alter, Jahreszeit der Probenahme, Haltungsform, Körperkondition (*body condition score*, BCS), klinischem Status (Tabelle 7), sowie Herkunftsgebiet.

Tabelle 7: Vorläufige *E. cuniculi*-Prävalenz bei Hauskaninchen in Rumänien; Auszug aus Doboși *et al.*, 2024a

Vergleichsgruppen	Anzahl der getesteten Tiere, n	Anzahl positiv getesteter Tiere, n	Prävalenz (%)
Alter			
Jung (≤4M)	46	10	21,74
Adult (>4M)	130	59	45,38
Jahreszeit			
Frühling	35	25	71,43
Sommer	57	19	33,33
Herbst	17	9	52,94
Winter	67	16	23,88
Haltungsform			
Heimtier	28	16	57,14
Familienbetrieb	148	53	35,81

Vergleichsgruppen	Anzahl der getesteten Tiere, n	Anzahl positiv getesteter Tiere, n	Prävalenz (%)
Körperkondition, BCS			
2/5 (leicht untergewichtig)	5	3	60
3/5 (normal)	139	51	36,69
4/5 (leicht übergewichtig)	32	15	46,88
Impfstatus (RHD, Myxomatose)			
Geimpft	107	36	33,64
Ungeimpft	69	33	47,83
Klinischer Status			
Symptomatisch (spezifische Anzeichen für EC)	16	11	68,75
Asymptomatisch (einschl. unspezifischer Symptome)	160	58	36,25
Gesamt	176	69	39,2

Eine höhere Prävalenz bei Kaninchen, die älter als 4 Monate sind, ließe sich wohl durch eine horizontale **Übertragung** erklären, wobei schützende mütterliche Antikörper bei Jungtieren bis zu einem Alter von 4 Wochen vorhanden sein und im Alter von 4 bis 8 Wochen schwinden können^[167]. Positive Ergebnisse im Alter von 4 bis 8 Wochen, wie in der vorliegenden Studie auch festgestellt, könnten durch die höhere Prävalenz bei adulten Tieren zusammen mit einer vertikalen, transplazentaren Übertragung erklärt werden.

Eine Immunität gegenüber RHD und Myxomatose aufgrund von Impfungen schien keine Rolle für die Immunantwort auf *E. cuniculi* zu spielen.

Fleisch von infizierten Kaninchen könnte eine potenzielle Übertragungsquelle für Menschen darstellen. Für eine Risikobeurteilung seien allerdings weitere Untersuchungen notwendig.

Aufgrund des zoonotischen Potenzials plädierten die Autoren dafür, größer angelegte Studien in Rumänien durchzuführen und **prophylaktische Maßnahmen**, wie Desinfektion der Haltungsumgebung und periodisches Testen, weltweit zu verstärken.

Breuninger *et al.*, 2024^[168] untersuchten das Vorkommen von *E. cuniculi* und *E. hellem* in Wildkaninchenpopulationen in Süddeutschland (Bayern). Blut- und Organproben (Gehirn, Niere) von 158 Wildkaninchen, gesammelt 2021-2023, wurden mittels serologischer (IFAT) und PCR-basierter Tests analysiert.

Antikörper gegen *E. cuniculi* wurden bei 24 der 158 (15,2 %) Wildkaninchen nachgewiesen: in 12 Proben sowohl IgM- als auch IgG-Antikörper, in 10 Proben nur IgG-Antikörper und in 2 Proben nur IgM-Antikörper. In 19 Serumproben waren die Titer niedrig, höhere Titer im Bereich von 1:160 bis >1:1280 wurden in fünf Proben gefunden. Die positiv getesteten Tiere stammten aus 7 von 17 in dieser Studie untersuchten Standorte in Bayern.

DNA von *E. cuniculi* wurde mittels real-time-PCR bei 10 von 158 (6,3 %) Wildkaninchen nachgewiesen und von *E. hellem* bei 4 von 158 (2,5 %). Anschließend wurde *E. cuniculi* mittels nested-PCR bei 7/10 und *E. hellem* bei 3/4 Wildkaninchen bestätigt.

Bei 1 Wildkaninchen wurde in Gehirn und Niere *E. cuniculi* Genotyp 1 identifiziert.

Mögliche Gründe für einen positiven DNA-Test bei gleichzeitig negativem Antikörper-Test seien: falsch negative IFAT-Ergebnisse, falsch positive PCR-Ergebnisse, nicht nachweisbare Antikörper-Level, eine zur Serokonversion ungenügende Menge aufgenommener Sporen, immunsupprimierende Effekte durch andere Erkrankungen oder übermäßiges Binden von Antikörpern durch den Erreger.

Mögliche Gründe für einen negativen DNA-Test bei gleichzeitig positivem Antikörper-Test seien: eine sehr geringe Sporenkonzentration und/oder eine ungleichmäßige Verteilung im untersuchten Gewebe,

eine frühe oder abgewehrte Infektion, eine verringerte Sporenmenge mit fortschreitender Infektion.

Doboşi *et al.*, 2025¹⁶⁹⁾ erweiterten den Untersuchungszeitraum¹⁷⁰⁾ bis März 2025 – von nun insgesamt 381 Kaninchen (66 Heimkaninchen, 312 Nutzkkaninchen und 3 Wildkaninchen) wurden 351 Blutproben entnommen, und mittels ELISA wurde eine Gesamt-IgG-Serumprävalenz von 43,02% (151/351) festgestellt. Dabei zeigten 132 von 151 positiv getesteten Tieren keine typischen Anzeichen einer Encephalitozoonose, d.h. sie waren latente Träger.

Das gesammelte Probenmaterial (Blut, Ausscheidungen und Gewebeproben) wurde verwendet, um die Testmethoden ELISA, nested-PCR und qPCR miteinander zu vergleichen (siehe [Diagnostik](#)).

2026

Hatt *et al.*, 2026¹⁷¹⁾ werteten retrospektiv Patientendaten aus: 107 aus insgesamt 1.128 Kaninchen, die zwischen 2013 und 2022 in der Uniklinik Zürich, Vetsuisse-Fakultät, vorgestellt worden waren, und bei denen die Diagnose oder Verdachtsdiagnose Encephalitozoonose – unter Ausschluss von Differenzialdiagnosen wie Otitis – vorlag. 81,3 % (n = 87) der Stichprobe waren **Zwergkaninchen**, das Durchschnittsalter lag bei 54,9 Monaten (\pm 4,6 Jahre).

Am häufigsten manifestierte sich die Erkrankung mit 63,6 % (n = 68) der Fälle im zentralen Nervensystem, während bei 9,3 % (n = 10) eine primär okuläre und bei 6,5 % (n = 7) eine renale Symptomatik beobachtet wurde. 15,0 % (n = 16) wiesen kombinierte Symptome auf, und bei 5,6 % (n = 6) fehlten entsprechende Angaben.

Während für Haltungs- und Ernährungsparameter kein Einfluss auf die Krankheit festgestellt wurde, bestand ein Zusammenhang zwischen Alter und Krankheitsform. Das Durchschnittsalter der Tiere mit okulärer Form war mit 23,7 Monaten signifikant niedriger und dasjenige der Tiere mit renaler Form mit 71,4 Monaten höher als das Durchschnittsalter der gesamten Stichprobe.

Bei Kaninchen mit Blutuntersuchungen ließen sich mit Ausnahme positiver Ig-Werte keine signifikanten Veränderungen im Blut nachweisen; CRP war tendenziell erhöht. Bei einem Großteil der Patienten wurde eine Stabilisierung oder sogar eine Verbesserung des Zustandes erreicht. Tendenzuell korrelierte ein sehr hoher IgG-Titer (> 1:5.120) mit einer ungünstigen Prognose.

Vorbeugung

Bei Kaninchen gilt **Stress** als ein Hauptfaktor dafür, dass eine Infektion mit *E. cuniculi* zum Ausbruch der Erkrankung „Encephalitozoonose“ führt.

¹⁷²⁾

„Prevention of infection is a very important aspect that needs to be taken into consideration, since acute disease can lead to fatality. This can be accomplished by periodical serological testing of rabbit populations, prophylactic fenbendazole administration and thorough disinfection of the environment. These methods, however, still do not ensure that E.cuniculi is completely cleared, and constant monitorization of rabbit populations needs to be performed.“ [...] *„Introducing a screening method for the standard diagnosis of E. cuniculi is hoped to be accomplished in the future, but the economical aspect also needs continuous development in order for this to happen.“*¹⁷³⁾

Einer Ausbreitung kann entgegengewirkt werden durch:

- regelmäßige serologische Tests, besonders in großen Kaninchenpopulationen, und Eliminierung positiver Individuen¹⁷⁴⁾¹⁷⁵⁾;

- vorbeugende Verabreichung von Fenbendazol, insbesondere bei Kaninchen, die neu in eine Population eingeführt werden;
- Hygiene, Desinfektion der Haltungsumgebung;
- Vermeidung von Kontakt mit anderen Tieren/ Wildtieren, die ein Risiko für eine Übertragung darstellen.¹⁷⁶⁾

Waller *et al.*, 1978¹⁷⁷⁾ und Nast *et al.*, 1996¹⁷⁸⁾ schlugen regelmäßige serologische Tests im Abstand von 4 Wochen und das konsequente Töten seropositiver Kaninchen vor, um *E. cuniculi* aus größeren Kolonien (kommerziell) zu eliminieren.

Reinigung, Desinfektion

Von 11 untersuchten Desinfektionsmitteln töteten 9 alle *E. cuniculi*-Sporen ab, die 30 Minuten lang den empfohlenen Arbeitskonzentrationen ausgesetzt waren (darunter z.B. Ethanol 70% oder Wasserstoffperoxid 1%).¹⁷⁹⁾

In Jordan *et al.*, 2006¹⁸⁰⁾ erwiesen sich als gegen *E. cuniculi* wirksame Oberflächen-Desinfektionsmittel die kommerziell erhältlichen „HiTor“ und „Roccal“, sowie handelsübliche Bleichmittel (1%, ≥ 30 Sekunden) oder 70%-iges Ethanol. Die Untersuchungen wurden bei 4 °C durchgeführt; wahrscheinlich sei die Wirksamkeit bei Raumtemperatur erhöht.

Nach Didier *et al.*, 2012¹⁸¹⁾ können Sporen innerhalb von Minuten durch verschiedene Desinfektionsmittel wie Wasserstoffperoxid, Peroxyessigsäure, N-Alkyldimethylbenzylammoniumchlorid (Lysol), Didecyldimethylammoniumchlorid (DDAC) sowie 2 % Phenol und 10 % Formalin inaktiviert werden. Innerhalb von Sekunden wäre eine Desinfektion durch 1-10 % Bleichmittel und 70 % Ethylalkohol (Ethanol) wirksam.

Fütterung

Futtermittel wie [Heu](#) oder frisches Grün sollten in Raufen angeboten werden. Bei Lagerorten (insbesondere von Heu) sollte sichergestellt werden, dass Nagetiere keinen Zugang haben.

Keeble & Shaw, 2006¹⁸²⁾ empfehlen erhöht aufgestellte Futternäpfe und die Verwendung von [Wasserflaschen](#) anstelle von -schüsseln, um das Risiko einer [Übertragung](#) via Urin zu reduzieren.

Pflanzen

- [Bärenklau](#)
- natürliche, arttypische [Nahrung](#)

Therapie

Möglichkeiten zur Behandlung einer Enzephalitozoonose wurden z.B. in den folgenden Arbeiten beschrieben:

[Ewringmann & Göbel, 1999¹⁸³⁾]; Suter *et al.*, 2001¹⁸⁴⁾; Harcourt-Brown & Holloway, 2003¹⁸⁵⁾; Künzel *et al.*, 2008¹⁸⁶⁾; Sieg *et al.*, 2012¹⁸⁷⁾; Sieg, 2014¹⁸⁸⁾; Hein, 2015¹⁸⁹⁾; Doboși *et al.*, 2022¹⁹⁰⁾ (Review).

„Treatment of encephalitozoonosis in rabbits remains a real challenge as it cannot be entirely cured, and acute disease is usually attempted to be managed by reducing spore-mediated inflammation and spore proliferation, together with management of neurological signs and supportive therapy. Main medication includes an anti-parasitic protocol with fenbendazole [...], steroidal or non-steroidal systemic anti-inflammatories, systemic antibiotherapy for managing concurrent secondary infections, and topical medication for improvement of ocular signs.“¹⁹¹⁾

[Konsens-Artikel \(2026\)^{192\)}](#)

Zoonotisches Potenzial

Die Identifikation verschiedener Arten von Mikrosporidien in Menschen und Tieren (siehe [Allgemeines](#)) deutet auf die Möglichkeit einer zoonotischen Übertragung hin. Nach Didier *et al.*, 2012¹⁹³⁾ sind mögliche, durch *E. cuniculi* verursachte Erkrankungen beim Menschen: Bauchfellentzündung, Hepatitis, Nasen-/ Nasennebenhöhlenentzündung, Krämpfe oder Nierenentzündung.

Bei Menschen mit AIDS (*Acquired Immune Deficiency Syndrome*) sind die Mikrosporidien *Enterocytozoon bieneusi*, *Encephalitozoon intestinalis* und *Encephalitozoon hellem* die häufigsten Krankheitsursachen und resultieren wahrscheinlich aus einer opportunistischen Verbreitung der endogenen Mikroflora. Bei Menschen, die mit AIDS infiziert sind, wird die intestinale Mikrosporidiose mit männlicher Homosexualität und Schwimmbädern in Verbindung gebracht, was auf eine fäkal-orale Übertragung über sexuelle und wassergebundene Wege hindeutet. Ein Bericht beschrieb andererseits ein 10-jähriges Mädchen, bei dem nach engem Kontakt mit einem infizierten Hundewelpen spezifische Antikörper gegen *E. cuniculi* festgestellt wurden; in einem anderen Fall wurde eine Übertragung von *E. cuniculi* und *Enterocytozoon bieneusi* auf einen Hundeführer vermutet und in einem weiteren Fall eine Übertragung von *Enterocytozoon bieneusi* auf ein Kind durch ein Meerschweinchen. Es gibt keine direkten Beweise dafür, dass Hunde Menschen mit Mikrosporidien infizieren oder dass Menschen Hunde infizieren. Isolate von *E. cuniculi* Stamm III wurden bei Hunden und immungeschwächten Personen identifiziert, was darauf schließen lässt, dass diese Spezies ein zoonotisches Potenzial aufweist, eine häufige Expositionsquelle ist oder beides. (nach Didier *et al.*, 2012¹⁹⁴⁾)

Immunkompetente Tiere erhöhen nicht zwingend das Risiko einer Infektion des Menschen. Denn Mikrosporidien könnten den Verdauungstrakt eines immunkompetenten Wirts passieren, ohne diesen zu infizieren, also ohne sich zu vermehren.¹⁹⁵⁾¹⁹⁶⁾

Zum Umgang mit *E. cuniculi*-infizierten Hauskaninchen schrieb Hein, 2015:
„Schwerkranke Menschen sollten den Kontakt zu Antikörper-positiven Tieren und v.a. ihrem Urin meiden. Bei gesunden Personen sollten der vorsichtige Umgang mit dem Urin der Tiere und das Händewaschen nach Kontakt ausreichend sein.“¹⁹⁷⁾

Hinney *et al.*, 2016¹⁹⁸⁾ machten deutlich: „To fully apprehend the importance of *Encephalitozoon* as a pathogen for wild and domestic animals as well as humans, future studies must be guided by appropriate methodologies to cover all *Encephalitozoon* species and known genotypes, and by selection of appropriate sentinel host species to receive meaningful information.“

(Übersetzung: Um die Bedeutung von *Encephalitozoon* als Krankheitserreger für Wild- und Haustiere sowie für Menschen vollständig zu erfassen, müssen zukünftige Studien durch geeignete methodische Ansätze geleitet sein, um alle *Encephalitozoon*-Arten und bekannten Genotypen abzudecken, sowie durch die Auswahl geeigneter Sentinel-Wirtsarten [Markertiere], um aussagekräftige Informationen zu erhalten.)

Der größte Risikofaktor für eine durch Mikrosporidien bedingte Erkrankung ist eine geschwächte zellvermittelte Immunität (insbesondere bei HIV-Infektion, Chemotherapie, Organ- oder Knochenmarktransplantation).¹⁹⁹⁾

[²⁰⁰⁾

Monitoring

Wilczyńska *et al*, 2026²⁰¹⁾ – Pilotstudie

Etablierung von Richtlinien zur Diagnose und Behandlung

Diagnose und **Behandlung** einer Mikrosporidiose sind mit gewissen Herausforderungen verbunden, die durch standardisierte Vorgehensweisen reduziert werden könnten.²⁰²⁾²⁰³⁾²⁰⁴⁾



Keeble *et al.*, 2026²⁰⁵⁾ – Überblick über Biologie und klinische Erscheinungsformen der Erkrankung Enzephalitozoonose sowie aktueller Konsens über die Verwendung von Diagnostik und Behandlungsschemata; außerdem Vorschläge für zukünftige Forschungsschwerpunkte

Zur Eindämmung der Ausbreitung von *E. cuniculi* in der Kaninchenpopulation wurde vorgeschlagen, Tiere vor ihrer Verwendung zur Zucht auf Antikörper testen zu lassen und seropositive Tiere von der Zucht auszuschließen.²⁰⁶⁾

10 4 1930

1) 15) 199)

Han, B., Pan, G., & Weiss, L. M. 2021. Microsporidiosis in humans. *Clinical Microbiology Reviews*, 34(4), e00010-20.

2) 27) 73) 77) 82) 84) 86) 92) 95) 172) 190)

Doboși, A. A., Bel, L. V., Paștiu, A. I., & Pusta, D. L. 2022. A review of *Encephalitozoon cuniculi* in domestic rabbits (*Oryctolagus cuniculus*)—Biology, clinical signs, diagnostic techniques, treatment, and prevention. *Pathogens*, 11(12), 1486.

3) 23)

Han, B., Takvorian, P. M., & Weiss, L. M. 2020. Invasion of host cells by microsporidia. *Frontiers in microbiology*, 11, 172.

4)

Wright, J. H., & Craighead, E. M. 1922. Infectious motor paralysis in young rabbits. *The Journal of experimental medicine*, 36(1), 135.

5)

Levaditi, C., Nicolau, S., & Schoen, R. 1923. Eine Mikrosporidie, *Encephalitozoon cuniculi*, als Erreger der epizootischen Encephalitis des Kaninchens. *Schweiz. Med. Wochenschr*, 6, 149-151.

6) 139)

Meyer-Breckwoldt, A. 1996. Epidemiologische und klinische Untersuchungen zur Enzephalitozoonose beim Zwergkaninchen. Hannover: Stiftung Tierärztliche Hochschule Hannover. Dissertation.

7) 188)

Sieg, J. C. 2014. Encephalitozoonose beim Kaninchen – eine Therapiestudie. München: LMU München. Dissertation.

8)

Katinka, M. D., Duprat, S., Cornillot, E., Méténier, G., Thomarat, F., Prensier, G., ... & Vivarès, C. P. 2001. Genome sequence and gene compaction of the eukaryote parasite *Encephalitozoon cuniculi*. *Nature*, 414(6862), 450-453.

9)

Talabani, H., Sarfati, C., Pillebout, E., van Gool, T., Derouin, F., & Menotti, J. 2010. Disseminated infection with a new genovar of *Encephalitozoon cuniculi* in a renal transplant recipient. *Journal of clinical microbiology*, 48(7), 2651-2653.

10) 198)

Hinney, B., Sak, B., Joachim, A., & Kváč, M. 2016. More than a rabbit's tale—*Encephalitozoon* spp. in wild mammals and birds. *International Journal for Parasitology: Parasites and Wildlife*, 5(1), 76-87.

11) 16) 46) 62) 76)

Santaniello, A., Cimmino, I., Dipineto, L., Agognon, A. L., Beguinot, F., Formisano, P., ... & Oriente, F. 2021. Zoonotic risk of *Encephalitozoon cuniculi* in animal-assisted interventions: laboratory strategies for the diagnosis of infections in humans and animals. *International Journal of Environmental Research and Public Health*, 18(17), 9333.

12) 14)

Valencakova, A., Balent, P., Ravaszova, P., Horak, A., Obornik, M., Halanova, M., ... & Goldova, M. 2012. Molecular identification and genotyping of Microsporidia in selected hosts. *Parasitology research*, 110(2), 689-693.

13)

Deng, L., Chai, Y., Xiang, L., Wang, W., Zhou, Z., Liu, H., ... & Peng, G. 2020. First identification and genotyping of *Enterocytozoon bieneusi* and *Encephalitozoon* spp. in pet rabbits in China. *BMC Veterinary Research*, 16(1), 212.

17) 71) 124)

Duangurai, T., Khamchomphu, N., Dusitkul, K., Tousee, C., Sukmai, Y., Rungnirundorn, T., ... & Thengchaisri, N. 2024. Association of *Encephalitozoon cuniculi* with Clinical Signs and Abnormal Hematologic/Biochemical Changes in Pet Rabbits in Thailand. *Animals*, 14(19), 2766.

18) 37) 192) 205) 206)

Keeble, E., Künzel, F., Montiani-Ferreira, F., Graham, J., Jeklová, E., Kanfer, S., Lennox, A., Desoubeaux, G., Biswell, E., Cray, C., & Joachim, A. (2026). Encephalitozoonosis in Pet Rabbits: Epidemiology, Pathogenesis, Immunology and Consensus on Clinical Management. *Animals*, 16(2), 346.

<https://doi.org/10.3390/ani16020346>

19)

Keeling, P. J., & Fast, N. M. 2002. Microsporidia: biology and evolution of highly reduced intracellular parasites. *Annual Reviews in Microbiology*, 56(1), 93-116.

20)

Nevárez-Garza, A. M., Rodríguez-Tovar, L. E., Hernández-Vidal, G., Hernández-Barrera, D. J., Arce-Mendoza, A. Y., Soto-Domínguez, A., & González-Castillo, J. A. (2026). *Encephalitozoon cuniculi* spores in blood vessels in the brain of white New Zealand rabbits. *Journal of Veterinary Diagnostic Investigation*, 10406387251409763.

21)

Vivarès, C. P., & Méténier, G. 2001. The microsporidian encephalitozoon. *Bioessays*, 23(2), 194-202.

22)

Keeling, P. J., & McFadden, G. I. 1998. Origins of microsporidia. *Trends in microbiology*, 6, 19-22.

24) 49) 83) 175)

Latney, L. T. V., Bradley, C. W., & Wyre, N. R. 2014. *Encephalitozoon cuniculi* in pet rabbits: diagnosis and optimal management. *Veterinary medicine: research and reports*, 169-180.

25) 36) 106)

Jeklova, E., Leva, L., Matiasovic, J., Ondrackova, P., Kummer, V., & Faldyna, M. 2020. Characterization of humoral and cell-mediated immunity in rabbits orally infected with *Encephalitozoon cuniculi*. *Veterinary research*, 51(1), 79.

26)

Han, Y., Gao, H., Xu, J., Luo, J., Han, B., Bao, J., ... & Zhou, Z. 2020. Innate and adaptive immune responses against microsporidia infection in mammals. *Frontiers in Microbiology*, 11, 1468.

28) 177)

Waller, T., Morein, B., & Fabiansson, E. 1978. Humoral immune response to infection with *Encephalitozoon cuniculi* in rabbits. *Laboratory Animals*, 12(3), 145-148.

29)

Chalupský, J. 1983. The India ink immunoreaction or carbon immunoassay in the diagnosis of human toxoplasmosis performed without use of complement. *Folia Parasitologica*, Vol. 30, No. 4, 311-312.

30) 78) 143)

Chalupsky, J., Vávra, J., & Bedrník, P. 1973. Detection of antibodies to *Encephalitozoon cuniculi* in rabbits by the indirect immunofluorescent antibody test.

31) 111)

Cox, J.C., Hamilton, R.C., Attwood, H.D., 1979. An investigation of the route and progression of *Encephalitozoon cuniculi* infection in adult rabbits. *J. Protozool.* 26, 260-265.

32) 68) 80) 81)

Jeklova, E., Jekl, V., Kovarcik, K., Hauptman, K., Koudela, B., Neumayerova, H., ... & Faldyna, M. 2010. Usefulness of detection of specific IgM and IgG antibodies for diagnosis of clinical encephalitozoonosis in pet rabbits. *Veterinary parasitology*, 170(1-2), 143-148.

33) 132)

Cox, J. C., Pye, D., Edmonds, J. W., & Shepherd, R. 1980. An investigation of *Encephalitozoon cuniculi* in the wild rabbit *Oryctolagus cuniculus* in Victoria, Australia. *Epidemiology & Infection*, 84(2), 295-300.

34)

Kunstýř, I., Lev, L., & Naumann, S. 1986. Humoral antibody response of rabbits to experimental infection with *Encephalitozoon cuniculi*. *Veterinary Parasitology*, 21(4), 223-232.

35) 45) 48) 58) 72) 105)

Jeklova, E., Leva, L., Kovarcik, K., Matiasovic, J., Kummer, V., Maskova, J., ... & Faldyna, M. 2010. Experimental oral and ocular *Encephalitozoon cuniculi* infection in rabbits. *Parasitology*, 137(12), 1749-1757.

38) 91)

Desoubeaux, G., Piqueras, M. D. C., Pantin, A., Bhattacharya, S. K., Peschke, R., Joachim, A., & Cray, C. (2017). Application of mass spectrometry to elucidate the pathophysiology of *Encephalitozoon cuniculi* infection in rabbits. *PLoS One*, 12(7), e0177961.

39) 128)

Duangurai, T., Reamtong, O., Thiangtrongjit, T., Jala, S., Chienwichai, P., & Thengchaisri, N. 2025. Serum Proteomic Changes in Pet Rabbits with Subclinical and Clinical *Encephalitozoonosis* in Thailand. *Animals*, 15(13), 1962.

40)

Cox, J. C. 1977. Altered immune responsiveness associated with *Encephalitozoon cuniculi* infection in rabbits. *Infection and Immunity*, 15(2), 392-395.

41) 52) 79) 149)

Cox, J. C., & Pye, D. 1975. Serodiagnosis of nosematosis by immunofluorescence using cell-culture-grown organisms. *Laboratory Animals*, 9(4), 297-304.

42) 178)

Nast, R., Middleton, D. M., & Wheler, C. L. 1996. Generalized encephalitozoonosis in a Jersey wooly rabbit. *The Canadian Veterinary Journal*, 37(5), 303.

43)

Levkut, M., Lesnik, F., Balent, P., Levkutova, M., Kolodzieyski, L., & Horvath, M. 1998. An unusual

manifestation of encephalitozoonosis in chinchilla rabbits. *The Canadian Veterinary Journal*, 39(9), 576.

[44\)](#)

Valencakova, A., Revajova, V., Balent, P., Lesnik, F., & Levkut, M. 2003. Immunosuppressive effect of *Encephalitozoon cuniculi*. *Bulletin-Veterinary Institute Pulawy*, 47(1), 113-120.

[47\)](#)

Sak, B., Fibigerová, M., Mravcová, K., Holubová, N., Šikutová, S., Fenclová, J., ... & Rudolf, I. (2026). Propagation of *Encephalitozoon cuniculi* in tick cell lines supports the plausibility of possible tick-mediated transmission of this microsporidian. *Ticks and Tick-borne Diseases*, 17(1), 102578.

[50\)](#)

Cox, J. C., Gallichio, H. A., Pye, D., & Walden, N. B. 1977. Application of immunofluorescence to the establishment of an *Encephalitozoon cuniculi*-free rabbit colony. *Laboratory Animal Science*, 27(2), 204-209.

[51\)](#) [110\)](#) [112\)](#)

Cox, J. C., & Gallichio, H. A. 1978. Serological and histological studies on adult rabbits with recent, naturally acquired encephalitozoonosis. *Research in Veterinary science*, 24(2), 260-261.

[53\)](#) [153\)](#) [167\)](#)

Lyngset, A. 1980. A survey of serum antibodies to *Encephalitozoon cuniculi* in breeding rabbits and their young. *Laboratory Animal Science*, 30(3), 558-561.

[54\)](#) [65\)](#) [144\)](#) [185\)](#)

Harcourt-Brown, F. M., & Holloway, H. K. R. 2003. *Encephalitozoon cuniculi* in pet rabbits. *Veterinary record*, 152(14), 427-431.

[55\)](#) [56\)](#)

Owen, D. G., & Gannon, J. 1980. Investigation into the transplacental transmission of *Encephalitozoon cuniculi* in rabbits. *Laboratory Animals*, 14(1), 35-38.

[57\)](#)

Baneux, P. J. R., & Pognan, F. 2003. In utero transmission of *Encephalitozoon cuniculi* strain type I in rabbits. *Laboratory Animals*, 37(2), 132-138.

[59\)](#)

Ozkan, O., Karagoz, A., & Kocak, N. 2019. First molecular evidence of ocular transmission of *Encephalitozoonosis* during the intrauterine period in rabbits. *Parasitology International*, 71, 1-4.

[60\)](#)

Valencáková, A., Bálent, P., Novotny, F., & Cisláková, L. 2005. Application of specific primers in the diagnosis of *Encephalitozoon* spp. *Annals of Agricultural and Environmental Medicine*, 12(2), 321-323.

[61\)](#)

Jeklová, E., Levá, L., Kummer, V., Jekl, V., & Faldyna, M. 2019. Immunohistochemical detection of *Encephalitozoon cuniculi* in ocular structures of immunocompetent rabbits. *Animals*, 9(11), 988.

[63\)](#) [179\)](#)

Waller, T. 1979. Sensitivity of *Encephalitozoon cuniculi* to various temperatures, disinfectants and drugs. *Laboratory animals*, 13(3), 227-230.

[64\)](#)

Koudela, B., Kučerová, Š., & Hudcovic, T. 1999. Effect of low and high temperatures on infectivity of *Encephalitozoon cuniculi* spores suspended in water. *Folia Parasitologica*, 46(3), 171-174.

[66\)](#) [103\)](#) [146\)](#) [186\)](#)

Künzel, F., Gruber, A., Tichy, A., Edelhofer, R., Nell, B., Hassan, J., ... & Joachim, A. 2008. Clinical symptoms and diagnosis of encephalitozoonosis in pet rabbits. *Veterinary parasitology*, 151(2-4), 115-124.

[67\)](#) [147\)](#)

Dipineto, L., Rinaldi, L., Santaniello, A., Sensale, M., Cuomo, A., Calabria, M., ... & Fioretti, A. 2008. Serological survey for antibodies to *Encephalitozoon cuniculi* in pet rabbits in Italy. *Zoonoses and Public Health*, 55(3), 173-175.

[69\)](#) [160\)](#)

Levytska, V., Mushynskiy, A., & Hutsol, T. 2017. Detection And Diagnosis Of Encephalitozoonosis In Rabbits Under Ukraine-Specific Conditions. Traicon SC. ISBN 978-83-65180-17-9.

[70\)](#) [165\)](#)

Škrbec, M., Dovč, A., Hrženjak, N. M., Slavec, B., Žlabravec, Z., Kočar, N., ... & Račnik, J. 2023. Encephalitozoon cuniculi Infection of Domestic Rabbits (*Oryctolagus cuniculus*) in Slovenia between 2017 and 2021. *Pathogens*, 12(4), 516.

[74\)](#) [109\)](#) [116\)](#)

Csokai, J., Gruber, A., Künzel, F., Tichy, A., & Joachim, A. 2009. Encephalitozoonosis in pet rabbits (*Oryctolagus cuniculus*): pathohistological findings in animals with latent infection versus clinical manifestation. *Parasitology research*, 104(3), 629-635.

[75\)](#) [119\)](#)

Leipig, M., Matiasek, K., Rinder, H., Janik, D., Emrich, D., Baiker, K., & Hermanns, W. 2013. Value of histopathology, immunohistochemistry, and real-time polymerase chain reaction in the confirmatory diagnosis of Encephalitozoon cuniculi infection in rabbits. *Journal of Veterinary Diagnostic Investigation*, 25(1), 16-26.

[85\)](#) [89\)](#) [156\)](#) [166\)](#) [170\)](#) [173\)](#)

Doboși, A. A., Paștiu, A. I., Bel, L. V., & Pusta, D. L. 2024. The Prevalence of Encephalitozoon cuniculi in Domestic Rabbits (*Oryctolagus cuniculus*) in the North-Western Region of Romania Using Serological Diagnosis: A Preliminary Study. *Microorganisms*, 12(7), 1440.

[87\)](#) [90\)](#) [125\)](#) [176\)](#) [191\)](#)

Doboși, A. A., Paștiu, A. I., Bel, L. V., Pop, R., Tăbăran, A. F., & Pusta, D. L. 2024. Antemortem and Postmortem Diagnosis of Encephalitozoon cuniculi in a Pet Rabbit (*Oryctolagus cuniculus*)—A Case Report. *Pathogens*, 13(12), 1122.

[88\)](#) [126\)](#) [169\)](#) [204\)](#)

Doboși, A. A., Paștiu, A. I., Andrei, S., & Pusta, D. L. 2025. Comparative Evaluation of the Serological Methods and the Molecular Genetics Techniques for the Diagnosis of Encephalitozoon cuniculi in Rabbits (*Oryctolagus cuniculus*). *Microorganisms*, 13(7), 1478.

[93\)](#)

Hein, J., & Hartmann, K. 2003. Labordiagnostische Referenzbereiche bei Kaninchen. *Tierärztliche Praxis Ausgabe K: Kleintiere/Heimtiere*, 31(05), 321-328.

[94\)](#)

Melillo, A. 2007. Rabbit clinical pathology. *Journal of exotic pet medicine*, 16(3), 135-145.

[96\)](#) [189\)](#) [197\)](#)

Hein, J. 2015. Alles Enzephalitozoonose-oder gibt es da noch mehr?. *kleintier konkret*, 18(S 02), 37-41.

[97\)](#) [134\)](#)

Lev, L. 1982. Study of experimental and natural Encephalitozoon cuniculi infections in rabbits by 3 serological methods. *Tierärztliche Hochschule Hannover. Dissertation*.

[98\)](#)

Kunstýř, I., & Naumann, S. 1985. Head tilt in rabbits caused by pasteurellosis and encephalitozoonosis. *Laboratory animals*, 19(3), 208-213.

[99\)](#)

Boot, R., Hansen, A. K., Hansen, C. K., Nozari, N., & Thuis, H. C. W. 2000. Comparison of assays for antibodies to Encephalitozoon cuniculi in rabbits. *Laboratory animals*, 34(3), 281-289.

[100\)](#)

Kraft, V., Deeny, A. A., Blanchet, H. M., Boot, R., Hansen, A. K., Hem, A., ... & De Vroey, G. 1994. Recommendations for the health monitoring of mouse, rat, hamster, guineapig and rabbit breeding colonies: report of the Federation of European Laboratory Animal Science Associations (FELASA) Working Group on Animal Health accepted by the FELASA Board of Management November 1992. *Laboratory Animals*, 28(1), 1-12.

[101\)](#)

Jaß, A. 2004. Evaluierung von Liquorpunktion und PCR zur klinischen Diagnose der

Encephalitozoonose beim Kaninchen (Doctoral dissertation, Imu).

102)

Jaß, A., Matiasek, K., Hartmann, K., Kuechenhoff, H., & Fischer, A. 2006. Evaluierung von Liquoruntersuchung und PCR zur Diagnose der Encephalitozoonose beim Kaninchen. *Prakt. Tierarzt*, 87, 518-524.

104)

Jaß, A., Matiasek, K., Henke, J., Küchenhoff, H., Hartmann, K., & Fischer, A. 2008. Analysis of cerebrospinal fluid in healthy rabbits and rabbits with clinically suspected encephalitozoonosis. *Veterinary Record*, 162(19), 618-622.

107) 203)

Montiani-Ferreira, F., Joachim, A., Künzel, F., Mello, F. R., Keeble, E., Graham, J., ... & Cray, C. 2024. Encephalitozoon cuniculi Infection in Rabbits (*Oryctolagus cuniculus*): Data from an International Survey of Exotic and Small Animal Veterinarians. *Animals*, 14(22), 3295.

108)

Harcourt-Brown, F. 2007. Radiographic signs of renal disease in rabbits. *Veterinary Record*, 160(23), 787-794.

113)

Gruber, A., Pakozdy, A., Weissenböck, H., Csokai, J., & Künzel, F. 2009. A retrospective study of neurological disease in 118 rabbits. *Journal of comparative pathology*, 140(1), 31-37.

114)

Cray, C., Arcia, G., Schneider, R., Kelleher, S. A., & Arheart, K. L. 2009. Evaluation of the usefulness of an ELISA and protein electrophoresis in the diagnosis of Encephalitozoon cuniculi infection in rabbits. *American journal of veterinary research*, 70(4), 478-482.

115) 122) 127)

Csokai, J., Joachim, A., Gruber, A., Tichy, A., Pakozdy, A., & Künzel, F. 2009. Diagnostic markers for encephalitozoonosis in pet rabbits. *Veterinary Parasitology*, 163(1-2), 18-26.

117) 152)

Tee, K. Y., Kao, J. P., Chiu, H. Y., Chang, M. H., Wang, J. H., Tung, K. C., ... & Wu, J. T. 2011. Serological survey for antibodies to Encephalitozoon cuniculi in rabbits in Taiwan. *Veterinary parasitology*, 183(1-2), 68-71.

118)

Reabel, S. 2012. Molecular diagnostic methods for detection of Encephalitozoon cuniculi in pet rabbits (Doctoral dissertation, University of Guelph).

120)

Özkan, Ö., Yücesan, B., Pekkaya, S., Alçıgır, M. E., & Gürcan, İ. S. 2019. Relationship between seropositivity of Encephalitozoon cuniculi and renal biochemical markers in clinically healthy rabbits. *Ankara Üniversitesi Veteriner Fakültesi Dergisi*, 66(2), 197-204.

121)

Cray, C., Liebl, M. P., Arheart, K., Peschke, R., Künzel, F., & Joachim, A. 2020. Comparison of enzyme-linked immunosorbent assay and immunofluorescence test for determination of anti-Encephalitozoon cuniculi antibodies in sera from rabbits with different clinical and histopathological presentations. *Journal of Exotic Pet Medicine*, 32, 39-42.

123)

Liatis, T., Makri, N., Czopowicz, M., Richardson, J., Nuttall, T., & Suñol, A. 2024. Otitis media/interna and encephalitozoonosis are the most common causes of head tilt in pet rabbits in the UK: 73 cases (2009–2020). *Veterinary Record*, 195(1), e4267.

129)

Flatt, R. E., & Jackson, S. J. 1970. Renal Nosematosis in Young Rabbits. *Pathologia veterinaria*, 7(6), 492-497.

130)

Wilson, J. M. 1979. Encephalitozoon cuniculi in wild European rabbits and a fox.

131)

Cox, J. C., & Ross, J. 1980. A serological survey of Encephalitozoon cuniculi infection in the wild rabbit

in England and Scotland. *Research in Veterinary Science*, 28(3), 396-396.

[133\)](#)

Gannon, J. 1980. A survey of *Encephalitozoon cuniculi* in laboratory animal colonies in the United Kingdom. *Laboratory animals*, 14(2), 91-94.

[135\)](#)

Neuwirt, E. 1988. Ein Beitrag zur Diagnose der Encephalitozoonose (Nosematose) beim Kaninchen: Vergleich zwischen direkten und indirekten Nachweismethoden. Dissertation. Ludwig-Maximilians-Universität, München.

[136\)](#) [168\)](#)

Breuninger, K., Rinder, M., & Korbel, R. 2024. Occurrence of *Encephalitozoon cuniculi* and *Encephalitozoon hellem* in European Wild Rabbits (*Oryctolagus cuniculus*) in Southern Germany (Bavaria). *Animals*, 14(19), 2880.

[137\)](#)

Chalupský, J., Vávrá, J., Gaudin, J. C., Vandewalle, P., Arthur, C. P., Guenezan, M., & Launay, H. 1990. Serological evidence of the occurrence of encephalitozoonosis and toxoplasmosis in the European wild rabbit (*Oryctolagus cuniculus*) in France.

[138\)](#) [140\)](#)

Thomas, C., Finn, M., Twigg, L., Deplazes, P., & Thompson, R. C. A. 1997. Microsporidia (*Encephalitozoon cuniculi*) in wild rabbits in Australia. *Australian Veterinary Journal*, 75(11), 808-810.

[141\)](#)

Müller, C. 1998. Untersuchungen zur Diagnostik, Biologie und Verbreitung von Microsporidien bei Kaninchen und anderen Tierarten. Dissertation. University of Zürich, Zürich, Switzerland.

[142\)](#)

Halanova, M., Cislakova, L., Valencakova, A., Balent, P., Adam, J., & Travnicek, M. 2003. Serological screening of occurrence of antibodies to *Encephalitozoon cuniculi* in humans and animals in Eastern Slovakia. *Annals of Agricultural and Environmental Medicine*, 10(1).

[145\)](#) [182\)](#)

Keeble, E. J., & Shaw, D. J. 2006. Seroprevalence of antibodies to *Encephalitozoon cuniculi* in domestic rabbits in the United Kingdom. *Veterinary Record*, 158(16), 539-544.

[148\)](#)

Igarashi, M., Oohashi, E., Dautu, G., Ueno, A., Kariya, T., & Furuya, K. (2008). High seroprevalence of *Encephalitozoon cuniculi* in pet rabbits in Japan. *Journal of Veterinary Medical Science*, 70(12), 1301-1304.

[150\)](#)

Okewole, E. A. 2008. Seroprevalence of antibodies to *Encephalitozoon cuniculi* in domestic rabbits in Nigeria. *Onderstepoort Journal of Veterinary Research*, 75(1), 33-38.

[151\)](#)

Flock, U. 2010. Encephalitozoonose beim Kaninchen – eine retrospektive Auswertung. München: LMU München. Dissertation.

[154\)](#)

Kimura, M., Aoki, M., Ichikawa-Seki, M., Matsuo, K., Yagita, K., & Itagaki, T. 2013. Detection and genotype of *Encephalitozoon cuniculi* DNA from urine and feces of pet rabbits in Japan. *Journal of Veterinary Medical Science*, 75(8), 1017-1020.

[155\)](#)

Hein, J., Flock, U., Sauter-Louis, C., & Hartmann, K. 2014. *Encephalitozoon cuniculi* in rabbits in Germany: prevalence and sensitivity of antibody testing. *Veterinary Record*, 174(14), 350-350.

[157\)](#)

Shin, J. C., Kim, D. G., Kim, S. H., Kim, S., & Song, K. H. 2014. Seroprevalence of *Encephalitozoon cuniculi* in pet rabbits in Korea. *The Korean journal of parasitology*, 52(3), 321.

[158\)](#)

Zietek, J., Adaszek, L., Dziegiel, B., Kalinowski, M., Bartnicki, M., Kalinowska, A., ... & Winiarczyk, S. 2014. Diagnosis of the *Encephalitozoon cuniculi* infections in pet rabbits with neurological symptoms. *Polish journal of veterinary sciences*, 17(2). 361-363.

- [159\)](#)
Bártová, E., Marková, J., & Sedlák, K. 2015. Prevalence of antibodies to Encephalitozoon cuniculi in European hares (*Lepus europaeus*). *Annals of agricultural and environmental medicine*, 22(4).
- [161\)](#)
Espinosa, J., Ferreras, M. C., Benavides, J., Cuesta, N., Pérez, C., García Iglesias, M. J., ... & Pérez, V. 2020. Causes of mortality and disease in rabbits and hares: a retrospective study. *Animals*, 10(1), 158.
- [162\)](#)
Martínez-Padilla, A., Caballero-Gómez, J., Magnet, Á., Gómez-Guillamón, F., Izquierdo, F., Camacho-Sillero, L., ... & García-Bocanegra, I. 2020. Zoonotic microsporidia in wild lagomorphs in southern Spain. *Animals*, 10(12), 2218.
- [163\)](#)
Mäkitaipale, J., Järvenpää, E., Bruce, A., Sankari, S., Virtala, A. M., & Näreaho, A. 2022. Seroprevalence of Encephalitozoon cuniculi and Toxoplasma gondii antibodies and risk-factor assessment for Encephalitozoon cuniculi seroprevalence in Finnish pet rabbits (*Oryctolagus cuniculus*). *Acta Veterinaria Scandinavica*, 64(1), 2.
- [164\)](#)
Baz-González, E., Martin-Carrillo, N., García-Livia, K., Abreu-Acosta, N., & Foronda, P. 2022. Molecular detection of microsporidia in rabbits (*Oryctolagus cuniculus*) in Tenerife, Canary Islands, Spain. *Biology*, 11(12), 1796.
- [171\)](#)
Hatt, J. M., Spahni, N., & Gasparoli, M. S. (2026). Encephalitozoonosis in rabbits – a retrospective evaluation of patient data. *Tierärztliche Praxis. Ausgabe K, Kleintiere/Heimtiere*, 54(2), 70-79.
- [174\)](#)
Fukui, D., Bando, G., Furuya, K., Yamaguchi, M., Nakaoka, Y., Kosuge, M., & Murata, K. 2013. Surveillance for an outbreak of Encephalitozoon cuniculi infection in rabbits housed at a zoo and biosecurity countermeasures. *Journal of Veterinary Medical Science*, 75(1), 55-61.
- [180\)](#)
Jordan, C. N., DiCristina, J. A., & Lindsay, D. S. 2006. Activity of bleach, ethanol and two commercial disinfectants against spores of Encephalitozoon cuniculi. *Veterinary parasitology*, 136(3-4), 343-346.
- [181\)](#) , [193\)](#) , [194\)](#)
Didier, P. J.; Snowden, K. F.; Alvarez, X.; Didier, E. S. 2012. Microsporidiosis. In: Greene, C. E. *Infectious Diseases of the Dog and Cat*. Saunders. 4th. Ed. ISBN 978-1-4160-6130-4.
- [183\)](#)
Ewringmann, A., & Göbel, T. 1999. Untersuchungen zur Klinik und Therapie der Encephalitozoonose beim Heimtierkaninchen. *Kleintierpraxis*, 44, 357-372.
- [184\)](#)
Suter, C., Müller-Doblies, U. U., Deplazes, P., & Hatt, J. M. 2001. Prevention and treatment of Encephalitozoon cuniculi infection in rabbits with fenbendazole. *Veterinary record*, 148(15), 478-480.
- [187\)](#)
Sieg, J., Hein, J., Jass, A., Sauter-Louis, C., Hartmann, K., & Fischer, A. 2012. Clinical evaluation of therapeutic success in rabbits with suspected encephalitozoonosis. *Veterinary Parasitology*, 187(1-2), 328-332.
- [195\)](#)
Csokai, J. 2015. Kopfschiefhaltung–Encephalitozoonose? Welche Diagnostikmöglichkeiten gibt es? *veterinär spiegel*, 25(02), 72-75. Online, Abruf am 17.01.2026 von <https://www.thieme-connect.de/products/ejournals/html/10.1055/s-0034-1396194?device=mobile&innerWidth=432&offsetWidth=432>
- [196\)](#) , [202\)](#)
Vergneau-Grosset, C., & Larrat, S. 2015. Microsporidiosis in vertebrate companion exotic animals. *Journal of Fungi*, 2(1), 3.
- [200\)](#)
Abdoli, A., Olfatifar, M., Zaki, L., Asghari, A., Hatam-Nahavandi, K., Nowak, O., ... & Karanis, P. 2025. The global prevalence of microsporidia infection in rabbits as a neglected public health concern: a

systematic review and meta-analysis. Preventive Veterinary Medicine, 234, 106380.

²⁰¹⁾
Wilczyńska, A., Malm, A., Gębicka, K., Duma, D., Wojtysiak-Duma, B., Winiarczyk, S., ... & Kalinowski, M. (2026). Screening of individuals potentially exposed to Encephalitozoon cuniculi infection. Annals of Agricultural and Environmental Medicine.

From:

<http://www.wikikanin.de/> - Wikikanin

Permanent link:

<http://www.wikikanin.de/doku.php?id=krankheiten:encephalitozoonose>

Last update: **2026/06/02 20:04**

