

Fell

Haartypen

Tierhaare können, gemäß ihrer Eigenschaften und Funktionen, in drei Grundtypen eingeteilt werden:

- **Deckhaar** (mechanischer Schutz vor Umwelteinflüssen, inner- und zwischenartliche Kommunikation);
- **Unterhaar** (Thermoregulation);
- **Grannen-** (Stützfunktion; Granne = Verdickung unterhalb der Haarspitze) **oder Sinneshaar** (Tast-/ Spürhaare am Kopf, Leithaare am Rumpf; räumliche Objekterkennung).

Zur Beurteilung der Fellbehaarung von Rassekaninchen¹⁾ wird zwischen a) Unterhaar (Wollhaar bei Angorakaninchen), b) Deckhaar und c) Grannenhaar unterschieden. (A-26-A-31)

Danneel, 1936²⁾ unterschied, in Anlehnung an Toldt (1910, 1912), „Grannenhaare“ und „Wollhaare“ voneinander. Die Granne weist beim Kaninchen einen hantelförmigen Querschnitt auf.

Cleffmann, 1953³⁾ nahm dann, „zur besseren Unterscheidung beim Messen“, folgende Einteilung vor:
 „1. Wollhaare. Haare mit einem Markstrahl, die von der Spitze bis zur Basis gewellt sind (müssen beim Messen gestreckt werden).

2. Grannenhaare. a) Wollgrannen besitzen im Grannenteil 2-4 Markstrahlen, im Schaftteil nur einen Markstrahl. Granne und Spitze sind gestreckt, der Schaft ist gewellt. b) Deckhaare haben im Grannenteil 4-8 Markstrahlen. Im Schaftteil finden sich 2-4 Markstrahlen. Das ganze Haar ist gestreckt, die Granne gegen den Schaft durch eine deutliche Verjüngung abgesetzt. c) Leithaare besitzen im Grannenteil mehr als 10 Markstrahlen, im Schaftteil 4-8 Markstrahlen sowie eine lang ausgezogene Spitze. Die Grenzen der Granne sind undeutlich.

3. Spürhaare. Einzelne, lange, aufrechtstehende Haare ohne Granne, die besonders an den Flanken der Tiere vorkommen.“

Die Übergänge zwischen den einzelnen Haartypen seien „kontinuierlich“.

Tabelle: Durchschnittsmaße von je 20 Rückenhaaren; aus Cleffmann, 1953

Typ	Länge in mm			Dicke in μ	
	Haar (gesamt)	Spitze	Granne	Granne	Schaft
Wollhaar	20-25	-	-	-	15-25
Wollgranne	28-32	1-2	1-2	50-100	20-35
Deckhaar	32-38	2-3	7-9	130-150	60-80
Leithaar	38-42	3-5	9-11	140-160	70-80

Bei Kaninchen sind die Haarfollikel der Haut in Gruppen angeordnet: Eine Gruppe besteht in der Regel aus einem zentralen primären Haarfollikel (Grannenhaar), der von zwei bis vier seitlichen primären Haarfollikeln (Deckhaar) und 20 bis 50 sekundären Haarfollikeln (Unterhaar) umgeben ist.⁴⁾

Haarpigmente

Danneel, 1936⁵⁾

Bänderung bei wildfarbigem Haar

Siehe auch: [Pigmenttyp-Umschaltung](#).

„Das gewöhnliche Wildkaninchen besitzt an Kopf, Rücken und Flanken schwarzbraune Haare mit je einer gelben Binde. Die Binden werden vom Rücken nach den Flanken zu immer breiter und heller. Der Bauch des Wildkaninchens erscheint in der Aufsicht weiß, weil hier die weiße „Binde“ fast die ganze Länge des Haares einnimmt. Die rezessiven Gene der C-Serie „unterdrücken“ das gelbe Pigment. Wildchinchilla, Wildmarder und Wildrussen haben daher weiße an Stelle der gelben Querbinden.“⁶⁾

Cleffmann, 1953⁷⁾ bestimmte Bindenlängen (im Sinne von: Einzelhaarzonierung, Bänderung) bei Wildkaninchen in Abhängigkeit von der Körperregion. Meist wurden die Binden von den Kreuzwirbeln ausgehend nach vorn und hinten wie auch zum Bauch hin länger, und besonders lange Binden waren im Nacken zu finden. Mit Ausnahme der Nackenhaare ging mit der Verlängerung der Binden eine Aufhellung einher; im Bauchhaar war die Binde schließlich weiß und umfasste die ganze obere Hälfte des Haares. Leithaare (s.o.) am Rücken besaßen keine Binde, Wollhaare fast ebenso lange Binden wie Deckhaare.

Er stellte u.a. fest:

- Die Länge der Binden hängt von der Wachstumsgeschwindigkeit der Haare ab. Damit gelbes Pigment ins Haar eingelagert wird, ist eine bestimmte, „kritische“ Wachstumsgeschwindigkeit erforderlich, die je nach Körperregion verschieden ist (niedrig für Bauchhaar, hoch für Rückenhaar).
- Aufhellung und Länge der Binden hängen nicht notwendigerweise zusammen, denn die Allele der C-Serie (Chinchilla, Marder, Russe) beeinflussen die Bindenlänge nicht, während die Binden der Nackenregion zwar lang, aber nicht aufgehellt sind.
- Die Haare wachsen während der Bindenbildung so schnell, dass das von den Melanozyten abgegebene Pigment die äußersten Haarschichten nicht mehr erreicht; folglich befindet sich in der Binde gelbes Pigment nur im Haarmark, und die Haarrinde ist un pigmentiert.

Rassekaninchen

E. Contes befürwortete die eingangs beschriebene Einteilung der Haartypen und untersuchte „über viele Jahre hinweg“ Haarcharakteristika bei normalhaarigen Rassekaninchen „vorwiegend mit wildgrauer Färbung“ oder „auch andere, z.B. chinchillafarbige oder eisengraue Tiere, Weiß- und Schwarzgrannen“ (ZDK Standard). Er hielt seine Beobachtungen „penibel“ fest und erstellte „nahezu 600 Präparate“. Daraus ging hervor:⁸⁾⁹⁾¹⁰⁾

- „Die Deckhaarlänge der Normalbehaarung bei großen Rassen liegt bei 4 cm, bei mittleren Rassen bei 3,5 cm und bei kleinen Rassen bei 3 cm.“
- Das **Deckhaar** (ebenso das Leithaar) hat **vier Farbzonen**: Spitzenzone (2-5 mm) – helle Wildfarbzone (4-6 mm) – Dunkelzone (2-3 mm) – Unterfarbzone.
Das **Unterhaar** hat **drei Farbzonen**: Spitzenzone, „Kränzchenfarbzone“ (2-3 mm) – helle Zwischenfarbzone (ca. 5 mm) – Unterfarbzone.
Das **Grannenhaar** hat **zwei Farbzonen**.
- Bei schwarzwildfarbigen Kaninchen sind die Spitzen aller Haararten schwarz oder sehr dunkel

gefärbt.

- Bei eisengrauen Tieren haben die Unterhaare nur zwei Farbzonen (keine Zwischenfarbe), es wird insgesamt mehr Eumelanin ins Haar eingelagert, und die dunklen Zonen sind relativ länger.
- Im Genick und zwischen den Ohren ist Deckhaar nur spärlich vorhanden; der Nackenkeil und die hinteren Ohrenhälften sind frei von Grannenhaar.
- Bei mittlerer Deckhaarlänge (~35 mm) überragt das Deckhaar das Unterhaar um „*mindestens 7 bis 8 mm*“ (entspricht Spitzen- und Wildfarbzone).
- Die Länge der Unterfarbe beträgt „*höchstens 2/3 der Deckhaarlänge*“. (Abbildung 1)

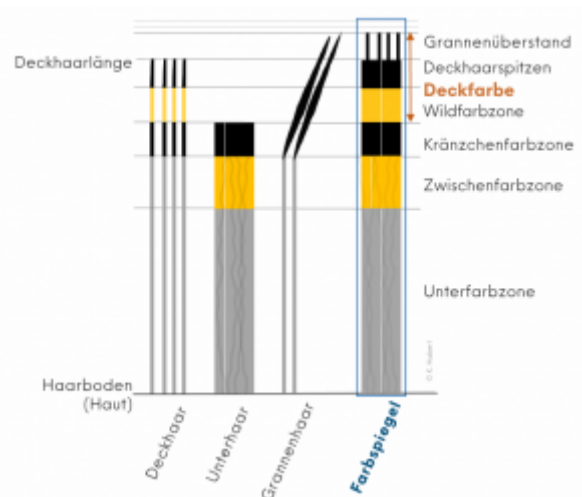


Abb. 1: Schematische Darstellung zur Veranschaulichung der Bänderung bei wildfarbigem Fellhaar; nach Contes, 2003-2011

Bei Rexkaninchen liegen die dunklen Deck- und Unterhaarspitzen sowie die Wildfarbzone des Deckhaars und die Zwischenfarbzone des Unterhaars auf etwa gleicher Höhe, weshalb keine Kränzchenzone gebildet wird.¹¹⁾

Haarlängen und -strukturen

Hauskaninchen können weiters unterschiedliche Haarlängen oder Haarstrukturen aufweisen. Für Rassekaninchen¹²⁾ gibt es folgende Gruppierungen: Normalhaar, Langhaar (Bartkaninchen, Angora, Fuchskaninchen, Jamora, Löwenkopfkkaninchen), Kurzhaar (Rexkaninchen) und Strukturhaar (Satinkaninchen).

Normalhaar

Oznurlu *et al.*, 2009¹³⁾ analysierten mikroskopisch Rückenhautgewebe von zehn weiblichen und zehn männlichen Weißen Neuseeländern und zählten durchschnittlich 41,3 Haarfollikel pro mm² (6,6 primäre Haarfollikel und 34,7 sekundäre Haarfollikel; Tabelle 2, [Langhaar](#)).

Diribarne *et al.*, 2011¹⁴⁾ – siehe [Kurzhaar](#).

Neirurerová *et al.*, 2019¹⁵⁾ zogen auf internationalen Kaninchenausstellungen in Nitra (Slowakei) über einen Zeitraum von fünf Jahren Haarproben von insgesamt 153 (Groß-)Chinchillakaninchen. Es

wurden jeweils 10 Deckhaare aus dem Bereich der Schulter, des Rückens und des Oberschenkels gesammelt und anschließend deren Breite und Länge, sowie, mittels weiteren je 10 Deckhaaren, bestimmte Farbcharakteristika (Länge der Unterfarbzone, Ticking, Kränzchenzone) bestimmt.

Tabelle 1: Durchschnittliche Ergebnisse der ausgewählten Parameter (Neirurerová *et al.*, 2019)

Parameter	Schulter (mm)	Rücken (mm)	Oberschenkel (mm)
Maximale Breite des Deckhaars	0,106 ± 0,015	0,113 ± 0,019	0,104 ± 0,016
Gesamtlänge des Deckhaars	35,8 ± 5,254	36,4 ± 5,321	37,9 ± 3,947
Länge der Unterfarbzone	26,4 ± 5,619	26,9 ± 4,523	27,6 ± 3,484
Länge der „intermediate colour“ (Ticking)	4,8 ± 1,363	4,3 ± 1,336	5,1 ± 1,449
Länge der „terminal black line“ (Kränzchenzone)	4,7 ± 2,296	5,3 ± 1,996	5,3 ± 1,512

Langhaar

Oznurlu *et al.*, 2009¹⁶⁾ untersuchten neben Neuseeländern auch Angorakaninchen - diese wiesen eine signifikant größere Anzahl von Haarfollikeln pro Flächeneinheit auf, besonders von sekundären Haarfollikeln.

Tabelle 2: Ergebnisse histomorphometrischer Analysen von Haarfollikeln - Anzahl pro 1 mm², Biopsie im Monat November (Oznurlu *et al.*, 2009)

Gruppe	Anzahl primärer Haarfollikel		Anzahl sekundärer Haarfollikel		Anzahl Haarfollikel gesamt	
	Nach Geschlechtern	Allgemein	Nach Geschlechtern	Allgemein	Nach Geschlechtern	Allgemein
Angora (weiblich, n=10)	4,1 ± 0,5	4,1 ± 0,5	88,4 ± 23,4	78,1 ± 22,6	92,6 ± 23,1	82,1 ± 22,7
Angora (männlich, n=10)	4,0 ± 0,5		67,8 ± 17,4		71,8 ± 17,7	
Neuseeländer (weiblich, n=10)	6,8 ± 0,5	6,6 ± 0,6	39,3 ± 4,2	34,7 ± 6,1	46,1 ± 4,5	41,3 ± 6,5
Neuseeländer (männlich, n=10)	6,4 ± 0,4		30,0 ± 3,9		36,4 ± 4,1	

Kurzhaar

Diribarne *et al.*, 2011¹⁷⁾ fanden bei Rexkaninchen keinen signifikanten Unterschied zwischen der Länge des Deck- und Grannenhaars („outer coat“) und der Länge des Unterhaars („inner coat“), wohingegen bei normalhaarigen Kaninchen das „outer coat“ um 9,8 mm länger war. Die durchschnittliche Länge des Fellhaars war bei Rexkaninchen geringer als bei normalhaarigen Tieren. Die Haardurchmesser verteilten sich folgendermaßen:

- Normalhaar: Unterhaar - 6-20 µm (Peakmaximum bei 14 µm); Grannenhaar - 45-65 µm (Peakmaximum bei 55 µm); Deckhaare verteilten sich dazwischen;
- Rexhaar: Unterhaar - 6-20 µm (Peakmaximum bei 15 µm, d.h. im Vergleich zu Normalhaar zu größerem Durchmesser hin verschoben); für Deck- und Grannenhaar war kein Peak feststellbar.

Bei Rexkaninchen ähnelte die Struktur der primären Haarfollikel jener der sekundären, außerdem wurde eine größere Anzahl an sekundären Haarfollikeln festgestellt.

Tabelle 3: Haareigenschaften von Rex- im Vergleich zu normalhaarigen Kaninchen (Diribarne *et al.*, 2011)

Haartyp	Tierzahl	Gewellte Vibrissen vorhanden	Mittlere Länge „outer coat“ (mm)	Mittlere Länge „inner coat“ (mm)	Anteil Unterhaare mit Durchmesser $\leq 20 \mu\text{m}$ (%)	Anteil Deckhaare mit $20 \mu\text{m} < \text{Durchmesser} \leq 45 \mu\text{m}$ (%)	Anteil Grannenhaare mit $45 \mu\text{m} < \text{Durchmesser}$ (%)
Normalhaar	54	Nein	$33,4 \pm 3,3$	$23,6 \pm 2,1$	93,1	5,4	1,5
Rex (INRA, Frankreich)	44	Ja	$18,9 \pm 1,9$		95,9	3,7	0,4

In der Rückenhaut neugeborener Rexkaninchen beobachteten Wu *et al.*, 2018¹⁸⁾ hauptsächlich primäre Haarfollikel. Im Alter von sechs und acht Wochen waren primäre Haarfollikel von jeweils 5-13 sekundären Haarfollikeln umgeben.

Strukturhaar

Castle & Law, 1936¹⁹⁾ stellten unter dem Mikroskop fest:

Bei fertig entwickeltem Satinhaar sind die Zellen des Haarmarks (*Medulla*) verdichtet – es gibt keine luftgefüllte Markröhre wie bei Normalhaar. Die Medulla geht nahtlos in die Haarrinde (*Cortex*) über, und beide Schichten besitzen eine ähnliche Struktur. Die Haarrinde und ihre äußere Schicht, das Haaroberhäutchen (*Cuticula*), sind dünner und die Cuticula ist glatter als bei Normalhaar. Insgesamt besitzen Satinhaare einen kleineren Durchmesser als Normalhaare (Abbildung 2).

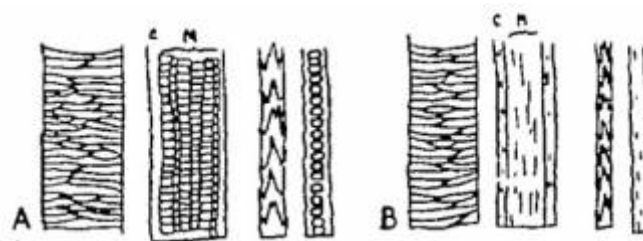


Abb. 2: Oberflächen und Längsschnitte von A) Normalhaar mit luftgefüllter Medulla, umgeben von Cortex und Cuticula, B) Satinhaar mit veränderter Struktur und geringerem Durchmesser (jeweils links Deck- und rechts Unterhaar); Castle & Law, 1936

Fellhaarwechsel

Auszüge der Darstellungen von Schwanitz, 1938²⁰⁾:

Das Kaninchen trägt schon am Tag der Geburt ein kurzes Haarkleid – die Haare ragen etwa 1 mm über die Epidermis hervor. Bis zum Alter von 6 Monaten folgen mehrere Jugendhaarkleider aufeinander, welche bereits die Haartypen des erwachsenen Kaninchens in zarterer Ausbildung zeigen. Die Bildung des ersten, zweiten und zum Teil auch noch des dritten Haarkleides erfolgt beim jungen Kaninchen an allen Stellen des Körpers fast gleichzeitig.

Beim erwachsenen Kaninchen (nach Vollendung des ersten Lebensjahres) gibt es einen jährlichen

Haarwechsel, der im Frühjahr einsetzt, sich über mehrere Monate hinziehen kann und die einzelnen Körperbezirke nacheinander erfasst.

Whiteley & Ghadially, 1954²¹⁾ untersuchten den Fellhaarwechsel bei zehn erwachsenen und fünf jungen Laborkaninchen über einen Zeitraum von 18 Monaten. Bei den erwachsenen Kaninchen erfolgte der Wechsel in jährlichen oder halbjährlichen Wachstumszyklen (Frühjahr, Herbst) mit einer durchschnittlichen Dauer von jeweils 3–4 Monaten und einem charakteristischen Muster: vom Rücken über die Flanken bis zum vorderen, seitlichen Bereich des Körpers. Dazwischen gab es eine Ruhephase von etwa 8–9 Monaten. Der Haarwechsel am Bauch war davon unabhängig und dauerte 4–6 Monate. Bei Jungtieren („3 Monate“) gab es kein erkennbares Muster.

Bei Agouti- und chinchillafarbenen Kaninchen beobachteten sie eine Bänderung (Abbildung 3) wie sie, detaillierter, auch von G. Cleffmann (1953) oder später von E. Contes beschrieben wurde ([Bänderung bei wildfarbigem Haar](#)).

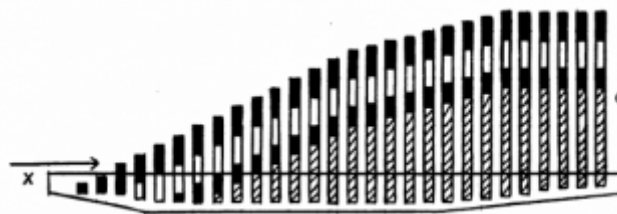


Abb. 3: Schematische Darstellung des Wachstums von seitlichem Deckhaar eines chinchillafarbenen Kaninchens: schwarze Spitze - weißes Band - schwarzes Band, welches in Grau übergeht; x: Verdeutlichung der Seitenansicht, G: voll ausgewachsenes Deckhaar; aus Whiteley & Ghadially, 1954

Allain, 2021²²⁾ (S. 106) erklärte:

Jugendlicher Fellhaarwechsel bei heranwachsenden Kaninchen

„Bei jungen Kaninchen gibt es drei Felltypen: 1) Das Fell neugeborener Kaninchen hört auf zu wachsen, wenn das Tier (einer durchschnittlich großen Rasse) etwa 0,4 kg wiegt; 2) Das Jungtierfell ist, abhängig vom Gewicht des Tieres, mit etwa acht bis zehn Wochen ausgereift; 3) Das Fell subadulter Kaninchen ist ab etwa fünf Monaten ausgereift.“

Saisonaler Fellhaarwechsel bei erwachsenen Kaninchen

„Fellhaarwechsel bei erwachsenen Kaninchen werden vom jahreszeitlichen Wechsel der Tageslänge bestimmt und finden im Frühjahr und Herbst statt. Im Frühjahr ist der Verlust des Winterfells deutlich sichtbar; der Verlauf ist jedoch langsam und unregelmäßig – im Sommer wird selten ein stabiler Zustand erreicht. Das Sommerfell ist kurz und dünn, da sich sekundäre Haarfollikel zurückbilden, ohne dass das Haar ersetzt wird. Im Herbst werden alle Haarfollikel in relativ kurzer Zeit reaktiviert, und das Fellhaar wird lang und dicht.“

[sinngemäß übersetzt, Anmerkung KH]

1) 12)

Vogt, W., Olinger, R., Haman, U., Eber, M., Caithamlova, D., Weissenbacher, Y. 2024. Europa Standard. Herausgeber: Standardkommission der Sparte Kaninchen im Europäischen Verband für Geflügel-, Tauben-, Vogel-, Kaninchen- und Caviazucht. 03-2024.

2) 5)

Danneel, R. (1936). Die Färbung unserer Kaninchenrassen und ihre histogenetischen Grundlagen. Zeitschrift für Induktive Abstammungs- und Vererbungslehre, 71(1), 231-264.

3) 6) 7)

Cleffmann, G. (1953). Untersuchungen über die Fellzeichnung des Wildkaninchens. Ein Beitrag zur Wirkungsweise des Agutifaktors. Zeitschrift für Induktive Abstammungs- und Vererbungslehre, 85(1), 137-162. Dissertation.

4) 14) 17)

Diribarne, M., Mata, X., Chantry-Darmon, C., Vaiman, A., Auvinet, G., Bouet, S., ... & Guérin, G. 2011. A deletion in exon 9 of the LIPH gene is responsible for the rex hair coat phenotype in rabbits (*Oryctolagus cuniculus*). PLoS One, 6(4), e19281.

8)

Contes, E. 2003. Die Behaarung des Normalhaarfells und die Haarfarbzonen der Haararten. Kaninchen 4/2003. Deutscher Bauernverlag. 12-13.

9)

Contes, E. 2008. Kritische Anmerkungen zur Fellhaar- und Farbbeschreibung – Untersuchung der Haararten und Farbzonen bei wildfarbigen Normalhaarrassen. Kaninchenzeitung 13/2008. HK-Verlagsgesellschaft. 12-15.

10)

Contes, E. 2011. Unsere Standards und deren Überbetonung der „Unterwolle“ – Anmerkungen bezüglich der Haararten des Kaninchens. Kaninchenzeitung 19/2011. HK-Verlagsgesellschaft. 16.

11)

Contes, E. 2011. Anmerkungen zur Haarstruktur unserer Rexkaninchen. Kaninchenzeitung 14/2011. HK-Verlagsgesellschaft. 25.

13) 16)

Oznurlu, Y., Celik, I., Sur, E., Telatar, T., & Ozparlak, H. 2009. Comparative skin histology of the white New Zealand and Angora rabbits. J Anim Vet Adv, 8, 1694-701.

15)

Neirurerová, P., Fik, M., Andreji, J., & Mamojková, E. 2019. Analysis of coat quality of Chinchilla rabbit breed. Acta fytotechn zootecn, 22(1), 17-20.

18)

Wu, Z., Sun, L., Liu, G., Liu, H., Liu, H., Yu, Z., ... & Qin, Y. (2018). Hair follicle development and related gene and protein expression of skins in Rex rabbits during the first 8 weeks of life. Asian-Australasian journal of animal sciences, 32(4), 477.

19)

Castle, W. E., & Law, L. W. 1936. Satin, a new hair mutation of the rabbit. J. Hered. 27, 235-240.

20)

Schwanitz, J. (1938). Untersuchungen zur Morphologie und Physiologie des Haarwechsels beim Hauskaninchen. Zeitschrift für Morphologie und Ökologie der Tiere, 33(4), 496-526. Dissertation.

21)

Whiteley, H. J., & Ghadially, F. N. (1954). Hair replacement in the domestic rabbit. Journal of Anatomy, 88(Pt 1), 13.

22)

Allain, D. 2021. Genetics of fibre and fur production in rabbits. In: The genetics and genomics of the rabbit (pp. 104-119). Wallingford UK: CABI. ISBN: 9 781 78064 3342.

From:

<https://wikikanin.de/> - **Wikikanin**

Permanent link:

<https://wikikanin.de/doku.php?id=anatomie:fell&rev=1774881936>

Last update: **2026/03/30 16:45**

